FACULTÉ MIXTE DE MÉDECINE ET DE PHARMACIE DE LYON
Année 1965 — N° 144

LA DYSOSTOSE MÉTAPHYSAIRE

THÈSE

présentée à la

FACULTÉ MIXTE DE MÉDECINE ET DE PHARMACIE DE LYON

et soutenue publiquement le 29 Octobre 1965

POUR OBTENIR LE GRADE DE DOCTEUR EN MÉDECINE

par

CLERC Marc

né le 16 Mars 1934 à Chambéry (Savoie)

ASSOCIATION TYPOGRAPHIQUE LYONNAISE
LYON, 12, rue de la Barre — 87 bis, cours Tolstoï, VILLEURBANNE
A. GERPHAGNON, Directeur

1965

LA DYSOSTOSE MÉTAPHYSAIRE

FACULTÉ MIXTE DE MÉDECINE ET DE PHARMACIE DE LYON
Année 1965 — N° 144

LA DYSOSTOSE MÉTAPHYSAIRE

THÈSE

présentée à la

FACULTÉ MIXTE DE MÉDECINE ET DE PHARMACIE DE LYON

et soutenue publiquement le 29 Octobre 1965

POUR OBTENIR LE GRADE DE DOCTEUR EN MÉDECINE

par

CLERC Marc

né le 16 Mars 1934 à Chambéry (Savoie)

UNIVERSITEITSBIBLIOTHEEK - LEIDEN -

ASSOCIATION TYPOGRAPHIQUE LYONNAISE
LYON, 12, rue de la Barre — 87 bis, cours Tolstoï, VILLEURBANNE
A. GERPHAGNON, Directeur

1965

PERSONNEL DE LA FACULTÉ

Doyens honoraires :

M. LEPINE J., membre de l'Institut.
M. HERMANN H., correspondant de l'Institut.

Doyen : M. J.-F. CIER.

Assesseurs : MM. M. LEVRAT, L. REVOL.

PROFESSEURS HONORAIRES

MM. PATEL, LEPINE, TRILLAT, MOURIQUAND, GARIN, GATE, MARTIN, GABRIELLE, SANTY, DUCLOS, GUILLEMINET, HERMANN, ROCHET, POLLOSSON.

PROFESSEURS

Clinique urologique	MM. CIBERT.
Physique biologique	PONTHUS (Beyrouth)
Clinique neuro-psychiatrique et d'hygiène mentale	DECHAUME.
Chimie organique et toxicologie	CHAMBON.
Clinique médicale B	PAUPERT-RAVAULT
Clinique et prophylaxie cardio-vasculaires	FROMENT.
Clinique médicale C	CROIZAT.
Clinique chirurgicale A	MALLET-GUY.
Pharmacie galénique	REVOL.
Clinique obstétricale	PIGEAUD.
Médecine du Travail	BOURRET.
Clinique médicale A	LEVRAT.
Hygiène et action sanitaire et sociale	SOHIER.
Botanique et cryptogamie	NETIEN.
Clinique chirurgicale C	BERTRAND.
Chimie analytique pharmaceutique	BADINAND.
Pharmacie chimique et pharmacologie	DREVON.
Médecine légale et déontologie	ROCHE.
Parasitologie et pathologie exotique	COUDERT.
Clinique d'oto-rhino-laryngologie et d'audio-phonologie	MOUNIER-KUHN.
Clinique ophtalmologique	PAUFIQUE.
Clinique de dermatologie, syphiligraphie et allergologie	THIERS.
Clinique de pneumo-phtisiologie	BRUN.
Clinique chirurgic. orthopédique et traumatologique	CREYSSEL.
Clinique carcinologique	DARGENT.
Anatomie pathologique	GUICHARD.
Pathologie générale et expérimentale	GIRARD Paul.
Anatomie	LATARJET.
Pathologie chirurgicale	PEYCELON.
Clinique médicale D	GIRARD Marcel.
Pathologie médicale	VACHON.
Physio-pathologie des voies respiratoires	GALY.
Radiologie	PAPILLON.
Clinique médicale infantile et hygiène du premier âge	JEUNE.
Thérapeutique	GONIN.
Bactériologie	MONNET.
Physiologie et pathologie obstétricales	BANSSILLON.

Physiologie B	CHATONNET.
Clinique endocrinologique	GUINET.
Clinique de chirurgie orthopédique	TRILLAT.
Clinique stomatologique	FREIDEL.
Clinique de chirurgie et d'orthopédie infantiles	MARION Joseph.
Matière médicale et législation pharmaceutique	DORCHE.
Histologie et embryologie	DUMONT Louis.
Chimie	PERROT.
Physiologie A	CIER J.-F.
Thérapeutique chirurgicale et chirurgie opératoire	PERRIN Jean.
Clinique de chirurgie cardiaque	MICHAUD Pierre
Clinique médicale infantile	X...
Clinique des maladies infectieuses	BERTOYE.
Biologie médicale et pharmacodynamie	FAUCON.
Clinique gynécologique	MATHIEU.
Hydrologie thérapeutique, climatologie et écologie sociale	X...
Chimie biologique et médicale	X...
Clinique chirurgicale B	X...

PROFESSEURS A TITRE PERSONNEL

Physique nucléaire appliquée à la médecine	MM. BERGER.
Neuro-Chirurgie	MANSUY.
Chimie générale et pharmaceutique	COLLET.
Hygiène et climatologie	LACROIX.
Clinique chirurgicale propédeutique	LIARAS.
Neuro-Chirurgie	LECUIRE.
Médecine générale	REVOL.
Thérapeutique chirurgicale	GOINARD.
Pharmacie chimique et pharmacologie	CIER André.
Médecine générale	PONT Maurice.
Pathologie métabolique et rénale	TRAEGER.

PROFESSEURS SANS CHAIRE

Parasitologie	MM. ROMAN.
Anatomie pathologique	FEROLDI.
Physique biologique	MORET.
Botanique et cryptogamie	ODDOUX.
Chimie analytique	de SOLLIERS.
Médecine générale	DESPIERRES.
Parasitologie	GARIN.
Médecine du Travail	TOLOT.
Hygiène	THIVOLET.

MAITRES DE CONFERENCES AGREGES TITULAIRES

Chimie biologique	MM. CREYSSEL Roger.
Electro-Radiologie	PINET.
Neuro-Psychiatrie	GUYOTAT.
Chirurgie générale	DESCOTES.
Pathologie expérimentale	JOUVET.
Physique biologique	PEYRIN.
Anatomie pathologique	TOMMASI.
Electro-Radiologie	BUFFARD.
Médecine générale et thérapeutique	LEJEUNE.
Stomatologie	de MOURGUES F.
Maladies infectieuses	NAUSSAC.
Chirurgie générale	REBOUILLAT.
Pédiatrie	ROMAGNY.
Médecine générale	DELAHAYE J.-P.
Anesthésiologie	DELEUZE.
Electro-Radiologie, diagnostic et thérapeutique	GIRAUD.
Anesthésiologie	MICHEL.
Pédiatrie et puériculture	FRANÇOIS.
Chirurgie générale	MICHOULIER.
Dermatologie	COLOMB.
Médecine générale	LAMBERT.
Médecine générale	FRIES.
Pédiatrie	GILLY.
Médecine générale	ROBERT.
Anatomie	BOUCHET.

Pédiatrie	BETHENOD.
Immunologie, sérologie, hématologie	GERMAIN.
Pneumo-phtisiologie	KALB.
Pédiatrie	LARBRE.
Chirurgie générale	SOUSTELLE.
Médecine générale	VIALA.
Bactériologie, parasitologie, virologie	VINCENT.
Médecine légale	COLIN.
Chimie biologique	BERTRAND.

MAITRES DE CONFERENCES AGREGES STAGIAIRES

Hématologie	MM. FAVRE-GILLY.
Histologie et embryologie	GIROD.
Chimie biologique	GRAS.
Chimie analytique	MALLEIN.
Hygiène	RIFFAT.
Physiologie	FLANDROIS.
Bactériologie	VIALLIER-RAYNARD
Pharmacie galénique	ROLLET.

AGREGES EN EXERCICE

Chirurgie générale	MARION.
Ophtalmologie	BONAMOUR.
Chirurgie générale	de MOURGUES G.
Médecine générale	DEVIC.
Obstétrique	DUMONT Martial.
Urologie	DURAND.
Chirurgie générale	FRANCILLON.
Chirurgie générale	SAUBIER.
Neuro-Psychiatrie	SCHOTT.
Neuro-Chirurgie	ALLEGRE.
Electro-Radiologie	CHASSARD.
Orthopédie	FAYSSE.
Oto-Rhino-Laryngologie	GAILLARD.
Médecine générale	GARDE.
Ophtalmologie	HUGONNIER.
Chirurgie générale	MARET.
Médecine générale	MORNEX.
Chirurgie générale	MOUNIER-KUHN.
Médecine générale	NORMAND.
Médecine générale	PERRIN André.
Stomatologie	DUMAS.
Obstétrique	GARMIER.
Médecine générale	NOEL.
Orthopédie	SCHNEPP.
Gynécologie obstétricale	NOTTER.

EXAMINATEURS DE LA THESE :

M. le Professeur JEUNE, *président.*

M. le Professeur BERTOYE,
M. le Professeur agrégé G. DE MOURGUES,
M. le Professeur agrégé ROBERT, *assesseurs.*

A mon Père, A ma Mère.

Ils se sont toujours efforcés de me faire choisir le meilleur et l'essentiel, ne recherchant par là que mon seul intérêt sans compter leur peine.

A mes Frères et Sœurs.

A ma Famille :

Ma Grand-Mère maternelle,
Mon Parrain,
Mes Oncles et Tantes,
Mes Neveux et Nièces.

A mes Amis.

A notre Président de Thèse :

Monsieur le Professeur JEUNE.

C'est au cours de ces dernières années d'études que nous avons été amené à l'approcher, nous avons été séduit par sa passion infatigable du travail, les qualités didactiques et humaines de son enseignement.

Il nous a fait l'honneur de nous confier le sujet de cette thèse, et d'accepter la présidence de notre jury ; nous nous sommes efforcé de réaliser un travail digne de son école en témoignage de notre reconnaissance.

Nous le prions de trouver ici l'expression de notre respectueux attachement.

A nos Juges :

Monsieur le Professeur BERTOYE.

Il a été notre premier maître en Pédiatrie, nous enseignant tact et douceur à l'égard des enfants. Nous gardons un excellent souvenir de l'atmosphère qu'il fait régner dans son service.

Nous lui sommes reconnaissant de l'aimable accueil qu'il nous a toujours réservé et de l'honneur qu'il nous fait en acceptant de bien vouloir juger ce travail.

Qu'il veuille trouver ici l'expression de notre sincère reconnaisance et de nos hommages respectueux.

Monsieur le Professeur agrégé DE MOURGUES.

Nous avons conservé un fidèle souvenir de son enseignement extrêmement vivant et pratique au cours d'un semestre d'externat.

Notre désir, dès le début de ce travail, était de lui demander de bien vouloir le juger. Nous le remercions de l'aimable accueil qu'il nous a réservé à cette occasion.

Qu'il veuille trouver ici l'expression de notre reconnaissance et de notre fidèle et respectueux attachement.

Monsieur le Professeur agrégé ROBERT.

Dès qu'il a appris le sujet de notre thèse, il s'est intéressé à son élaboration ; ses conseils nous ont grandement aidé dans sa réalisation.

Par ailleurs, nous avons pu apprécier l'intérêt de son enseignement aux conférences de génétique rendues extrêmement vivantes par son dynamisme et sa culture.

Nous sommes très honoré de sa présence dans ce jury ; qu'il veuille trouver ici le témoignage de notre profond respect et de nos remerciements.

A nos Maîtres dans les Hôpitaux :

Monsieur le Professeur agrégé PLAUCHU.

Dès nos premiers pas dans les études médicales, nous avons été surpris par sa technique didactique débordante de vie. Nous avons vite reconnu le bien-fondé de ses exigences et nous lui sommes sincèrement reconnaissant de sa ferme assistance.

Qu'il veuille trouver ici un hommage respectueux et le témoignage de notre fidélité à son égard.

Externat :

Monsieur le Professeur LATARJET.
Monsieur le Professeur BERTOYE.
Monsieur le Professeur CREYSSEL
et Monsieur le Professeur agrégé DE MOURGUES.
Monsieur le Professeur CLAVEL *(in memoriam).*
Monsieur le Professeur GUILLEMIN.
Monsieur le Professeur JEUNE
et Monsieur le Professeur agrégé GARIN.
Monsieur le Professeur GALY.
Monsieur le Professeur M. GIRARD.

A Monsieur le Professeur agrégé P. MAROTEAUX,
Chef de laboratoire à l'Hôpital des Enfants malades,
Chargé de Recherche
au Centre National de la Recherche Scientifique.

Il a bien voulu nous éclairer de ses conseils et analyser notre travail, nous lui savons gré de sa bienveillance et nous tenons à lui présenter ici nos remerciements.

A Monsieur le Professeur agrégé ROMAGNY
et Monsieur le Docteur JOFFARD.

Ils se sont intéressés à notre travail, nous apportant des éléments de travail. Qu'ils veuillent trouver ici le témoignage de notre sincère reconnaissance.

Aux Médecins, Assistants des Hôpitaux
et Chefs de Clinique, et en particulier :

Au Docteur FREYCON.

Il a favorisé au maximum, tant à la clinique des maladies infectieuses, qu'à la clinique de pédiatrie, l'épanouissement de notre culture médicale.

Il a suivi pas à pas l'élaboration de ce travail, nous prodiguant documents et conseils judicieux, sans compter son temps. Nous lui saurons toujours gré de sa délicate et amicale attention à notre égard.

Qu'il veuille trouver là le témoignage de notre profonde reconnaisance.

Au Docteur BRUNE.

Nous lui sommes reconnaissant de ses nombreux conseils et encouragements.

A nos Conférenciers d'Externat et d'Internat.

A nos Amis Internes des Hôpitaux.

A nos Amis et Camarades de l'Externat.

Au Personnel infirmier et administratif
du Service de Garde de l'Hôtel-Dieu.

Au Révérend Père CHARIGNON S.-J.

Il ne nous a point épargné ses conseils et encouragements en nombre de circonstances.

Qu'il trouve ici l'expression de notre fidèle reconnaissance et de notre respectueux dévouement.

A Monsieur le Docteur ARMAND.

Dès le début de nos études, il s'est intéressé à notre progression avec bienveillance, et nous avons constamment admiré son infatigable ardeur.

Qu'il veuille trouver ici le témoignage de notre profond et respectueux attachement.

A Monsieur le Docteur VIONNAY.

A Monsieur le Docteur KOENIG.

Il a su nous montrer à la fois la beauté et les difficultés de la médecine rurale, et hormis nos relations professionnelles, il nous a souvent apporté réconfort et conseils de façon paternelle.

Qu'il veuille trouver ici le témoignage de notre sincère reconnaissance.

I. — INTRODUCTION.

Devant un enfant qui présente une incurvation des membres inférieurs, des nouures para-articulaires et un retard staturo-pondéral, le premier diagnostic évoqué est celui de rachitisme soit carentiel, soit vitamino-résistant. Il peut s'agir aussi d'une dysostose métaphysaire, chondrodystrophie génotypique, intéressant électivement le cartilage de conjugaison avec anomalies métaphysaires radiologiques.

Nous avons été conduit à reprendre l'étude de l'affection à l'occasion d'une observation recueillie à la Clinique Médicale Infantile de notre Maître, le Professeur Jeune.

De l'étude de cette observation et de celles de la littérature, il est possible de préciser les conditions étiologiques, l'aspect clinique et radiologique de cette affection, et d'en préciser sa place nosologique.

II. — LES OBSERVATIONS.

A) Observation personnelle.

Enfant Cart... Alain, garçon, 9 ans 6 mois. Né le 16 mai 1955, à Bordeaux. Adressé dans le service par le Dr G. Benyamine, de Lyon.

I. — Antécédents personnels.

Troisième enfant d'une famille de quatre. La naissance et développement psycho-moteur avaient été normaux : se tient debout à 12 mois, marche à 18 mois, première dent à 8 mois.

La mère remarque à la naissance la déformation des jambes en parenthèse.

Maladies infectieuses : rougeole, 1959 ; varicelle, 1959 ; coqueluche, 1958.

Vaccinations : antivariolique, antitétanique, antidiphtérique, antipoliomyélitique, B.C.G.

Adénoïdectomie ; amygdalectomie, 1959.

L'enfant n'a pas reçu de vitamine D dans les deux premières années.

Les déformations des membres inférieurs :

En 1958, l'enfant a 3 ans. Sa mère le montre, à Angoulème, pour : grosses déformations rachitiques des membres inférieurs avec grosses courbures des deux jambes.

Les radiographies montraient des lésions prédominant sur les metaphyses voisines du genou :

— élargissement métaphysaire sans bec rachitique ;
— limite métaphysaire finement frangée ;
— métaphyse dense non homogène ;
— cartilage de conjugaison élargi ;
— microfracture ou fragmentation à l'extrémité interne de la métaphyse supérieure du tibia droit ;
— les noyaux épiphysaires sont normaux ;
— la texture et la densité de l'os diaphysaire sont normaux, hormis une densification plus marquée de la corticale interne légèrement élargie ;
— il existe une incurvation qui se produit essentiellement au voisinage du genou et qui correspond à un genu varum ;
— l'âge osseux correspond à l'âge chronologique.

On note également une coxa vara à 90° (normale pour l'âge : 145°) (41).

Le 14 avril 1958, ostéotomie transversale sous-périostée du tibia gauche, ostéoclasie du péroné.

Le 20 avril 1959, même intervention à droite.

A l'occasion de l'intervention, l'enfant reçoit de la vitamine D.

L'intervention est bien supportée, la correction satisfaisante, bonne consolidation.

II. — Episode actuel.

Hospitalisation du 27 novembre 1964 au 12 décembre 1964 pour syndrome douloureux abdominal avec vomissements sans fièvre.

L'examen abdominal est négatif. Le toucher rectal révèle une légère sensibilité douloureuse à droite comme à gauche, il n'y a pas d'ictère, les urines sont normalement colorées ainsi que les selles. Tout rentre dans l'ordre spontanément en vingt-quatre heures.

L'examen général est normal. Examen pulmonaire et radiographie pulmonaire normaux. Examen cardio-vasculaire normal, pouls fémoraux perçus, tension artérielle : 105/60 mm Hg. Examen neurologique normal. O.G.E. normaux.

Ont été pratiqués : numération, formule sanguine, vitesse de sédimentation, bilirubinémie directe et indirecte, taux d'urée sanguine, recherche de sucre et albumine dans les urines, compte d'Addis, tous examens normaux.

Le transit baryté ne révélait aucun trouble.

Les manifestations osseuses.

L'attention est attirée cependant par la courte taille de l'enfant, l'incurvation légère des jambes, l'hyperlordose et la démarche dandinante.

— *L'insuffisance de la taille :* 124,3 cm :
valeur réelle à 114 mois : 132,1 ± 6,2 ;
valeur de la variation individuelle pour l'âge réel : — 1,6 D.S. (déviation standard) selon Sempe [43].

Le poids : 26,400 kg ; âge correspondant : 106 mois :
valeur réelle à 114 mois : 28,100 kg (± 3,80) ;
valeur rapportée à la taille : 24.180 kg ;
variation individuelle pour l'âge statural : — 0,5 D.S.

Cette insuffisance staturale prédomine sur les membres qui ont un aspect court et trapu :
taille assis : 72 centimètres ; rapport taille assis/taille : 0,579 (normale pour l'âge : 0,523 ; âge correspondant : 3-4 ans [2]) ;
pubis-sol : S.I., 56 centimètres (normale pour l'âge : 69,8 [2]) ; rapport S.I./S.S. : 0,82 (normal pour l'âge : 0,97 [2]) ;
envergure : 124 centimètres (normale pour l'âge : 135 centimètres [2]).

Le volume de la tête paraît exagéré en regard de la taille, mais est en fait normal pour l'âge :
P.C. : 53,7 cm (normale pour l'âge : 53,2 ± 1,1) ; rapport périmètre thoracique/périmètre crânien : 1,15 (normale : 1,19 [2]).

L'index céphalique à 84 correspond à une brachycéphalie non pathologique (I.C.H. : 84).

Fig. 1.

Fig. 2.

Fig. 3.

Fig. 1 à 3. — Enfant Cart... A. (observation I). Aspect clinique : les divers segments de membre sont courts et trapus, notamment les cuisses et les bras. Les membres inférieurs sont incurvés. L'ensellure lombaire est nette.

Fig. 4.

Fig. 4. — Même enfant, on retient ici les déformations des membres inférieurs et l'aspect noueux des genoux et des chevilles.

Fig. 5.

Fig. 5. — La fratrie par rang d'âge et de taille (IV : 21, 22, 23, 24).

Fig. 7.

Fig. 6.

Fig. 6 et 7 (observation I). — Aspect radiologique des lésions lorsque l'enfant avait trois ans, avant l'intervention.

Fig. 8.

Fig. 8 (observation I). — Aspect radiologique des genoux à l'âge de 9 ans 6 mois, six ans après l'intervention, l'angle des axes diaphysaires est inversé par rapport aux clichés précédents. Les signes sont bien visibles : métaphyse dense, élargie, irrégulière dans sa structure et ses limites.

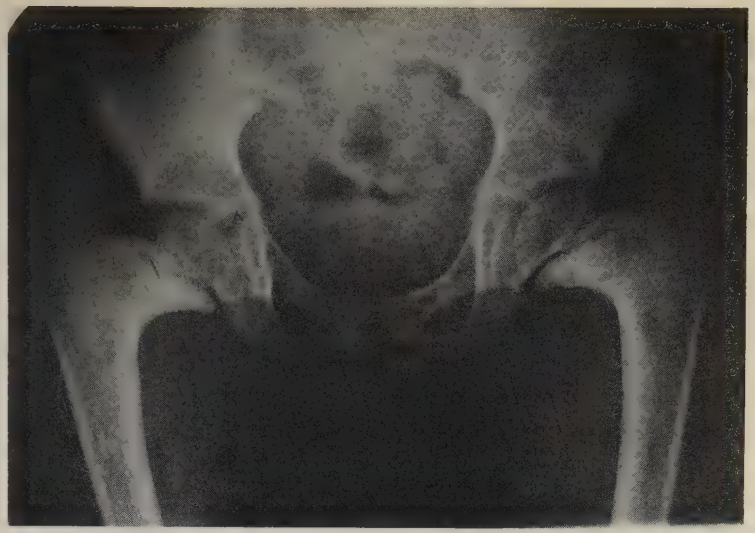

Fig. 9.

Fig. 10.

Fig. 9 et 10. — Les lésions fémorales, atteintes symétriques, coxa vara, genu valgum, fûts diaphysaires sensiblement en rectitude, les incurvations se réalisent à proximité des métaphyses.

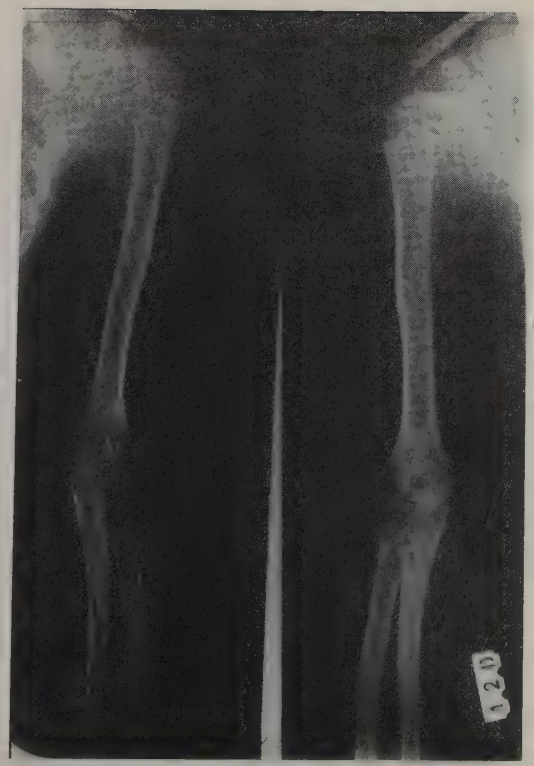

Fig. 12.

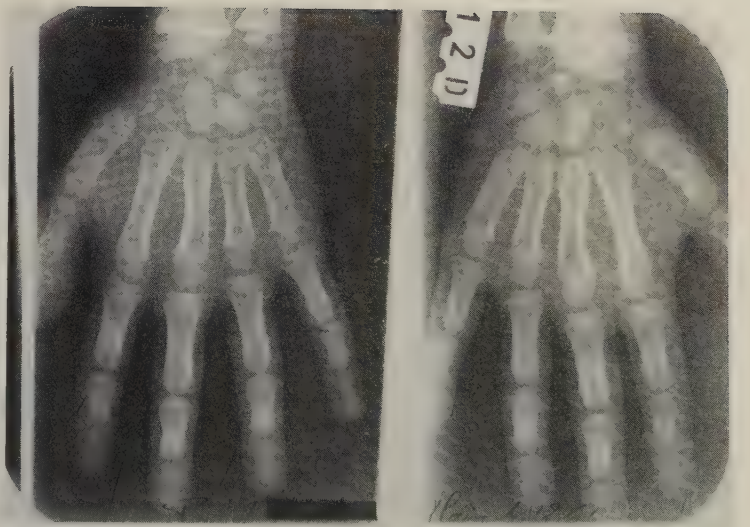

Fig. 11.

Fig. 11 et 12. — Les lésions du membre supérieur : l'atteinte est plus discrète, on retient celle de la métaphyse humérale supérieure, des métaphyses inférieures du radius et du cubitus, et de l'extrémité du troisième métacarpien.

Fig. 13.

Fig. 13 et 14 (observation I). — Les vertèbres ont un aspect aplati de face tandis que, sur les profils, les plateaux ont un aspect légèrement ondulé, sans aspect de densification.

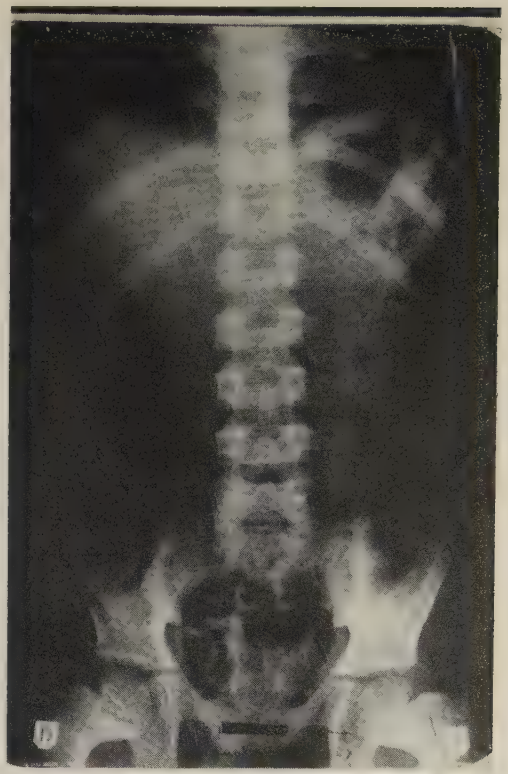

Fig. 14.

— *Les déformations des membres.*

L'incurvation des jambes est modérée, à concavité postéro-interne. Chaque segment de membre semble proportionné par rapport au reste du membre :

épine iliaque antéro-supérieure-sol : 63,5 cm ;
tubérosité tibiale-sol : 28,5 cm ;
malléole interne-sol : 4,5 cm ;
acromion-médius : 54 centimètres ;
tête radiale-médius : 33 centimètres ;
styloïde radiale-médius : 15 centimètres.

A la palpation, sont notées des nouures aux poignets et aux chevilles, non aux genoux, pas de chapelet costal.

— *La marche :*

La démarche est dandinante.

La mobilité articulaire est normale excepté au niveau des hanches où seule l'abduction est limitée à 90°.

L'enfant ne s'est jamais plaint de douleurs osseuses.

— *Autres signes accessoires :*

L'âge dentaire, l'implantation des dents sont normales, à noter de nombreuses caries.

Par ailleurs, les cheveux, cils et sourcils, la peau ne présentent aucune anomalie.

L'examen radiologique.

Il montre surtout une coxa vara à 90° (normale pour l'âge : 138° [41]).

Les altérations métaphysaires siègent essentiellement au niveau des genoux et sont symétriques :

élargissement en champignon des métaphyses sans bec métaphysaire ;
limite inférieure de la métaphyse finement dentelée ;
bordure métaphysaire dense non homogène ;
élargissement du cartilage de conjugaison ;
épiphyses normales.

Par contre : diaphyses normales dans leur texture et leur ossification, mais incurvation des extrémités des axes et léger épaississement de la corticale interne.

Ces lésions sont réparties de façon symétrique : au niveau des métaphyses proches des genoux, dont les axes correspondent à un léger genu varum [25].

De même, sont touchées les métaphyses supérieures des fémurs, inférieures des tibias et péronés.

Au membre supérieur, les lésions sont plus discrètes aux extrémités inférieures des radius et cubitus, à l'extrémité supérieure de l'humérus, n'atteignent pas les coudes.

Les petits os du carpe et du tarse sont normaux.

Les métaphyses des métacarpiens sont à la limite de la normale.

Les phalanges des mains et des pieds sont normales.

Clavicule, omoplate et os pelvien ne présentent aucune altération.

Les côtes ont tout au plus un aspect trapu.

La colonne vertébrale présente des altérations minimes avec aspect légèrement ondulé des plateaux.

L'âge osseux est normal :
épaule : plus de 6 ans ;
coude : entre 7 et 9 ans ;
main : entre 7 et 9 ans ;
hanche : entre 4 et 11 ans ;
genou : entre 5 et 11 ans.

D'autres examens furent pratiqués :

Iode 128 normal, éliminant toute affection thyroïdienne (chiffre normal pour le laboratoire).

Bilan phospho-calcique (voir tableaux ; fig. 18 et 19).

— Statique :
calcémie : 95, 92, 103 et 105 milligrammes ‰ ;
phosphorémie : 43, 47, 35 et 50 milligrammes ‰ ;
clearance urinaire du phosphore : 13,4 ; 9,1 ; 5 et 10 millilitres par minute par 1,73 mètre carré ;
phosphatases alcalines : 2,9 et 3 unités Bodansky.

— Dynamique :
la charge veineuse en calcium, 850 milligrammes, soit 1.000 milligrammes par mètre carré, ne réduit pas l'élimination urinaire du phosphore comme cela se voit dans certains cas de rachitisme vitamino-résistant.

La fixation calcique est normale et l'on retrouve, dans les urines, 36 % du calcium injecté.

Recherche des muco-polysaccharides totaux entre 50 et 100 milligrammes ‰, correspondant à une élévation modérée de l'élimination.

La recherche de la phospho-éthanolaline dans les urines est restée négative. Et la chromatographie des acides aminés urinaires est normale.

Le fond d'œil, l'examen à la lampe à fente sont normaux.

Ainsi, les signes cliniques et radiologiques, la négativité des signes biologiques conduisaient au diagnostic de dysostose métaphysaire, d'autant qu'il existait un contexte familial.

III. L'Enquête familiale.

Nous avons examiné la mère, qui est atteinte, les trois autres enfants sains, et l'interrogatoire a permis d'établir un tableau généalogique et de préciser les origines ethniques (fig. 24).

A) *La mère : Cart...-Dup... Carmen*, 37 ans.

Retard de la marche. Incurvation des deux membres inférieurs notée dès l'enfance, avec tentative de réduction orthopédique.

Du point de vue général, il s'agit d'une personne alerte, en bonne santé, sans aucun antécédent pathologique particulier.

Elle a eu quatre grossesses, quatre accouchements non dystociques.

On ne relève aucun antécédent de douleur ostéo-articulaire, aucune fracture.

1° L'insuffisance de taille est nette : 142 centimètres (normale : 161 centimètres ± 5 [2]).

Cette insuffisance de taille prédomine sur les membres qui ont un aspect court et trapu.

taille assis : 84,5 cm (normale : 87,3 cm [2]) ;
pubis-sol (S.I.) : 60 centimètres (normale : 81 centimètres [2] ; S.I./S.S. : 0,73 (normale : 0,99) ;
envergure : 143 centimètres (normale pour la taille).

Par rapport à la taille, la tête semble volumineuse, mais, en fait, le périmètre crânien est normal : 52,2 cm, et correspond au type morphologique brachycéphale (I.C.H. : 83).

3° Les membres ont un aspect court et trapu. Les membres inférieurs, les plus touchés, sont incurvés en parenthèse avec genu varum laissant un espace de 8 centimètres entre les deux condyles internes ; genoux et chevilles sont épaissis. Il n'existe pas de disproportion nette entre les divers segments des membres, tant supérieurs qu'inférieurs. Les mains sont trapues, carrées, les poignets noueux.

Il existe une légère exagération de l'ensellure lombaire.

Le thorax, le faciès, la peau et les phanères sont normaux, de même que les dents.

Fig. 15.

Fig. 15. — La mère du propositus, aspect clinique des déformations du membre inférieur en genu varum.

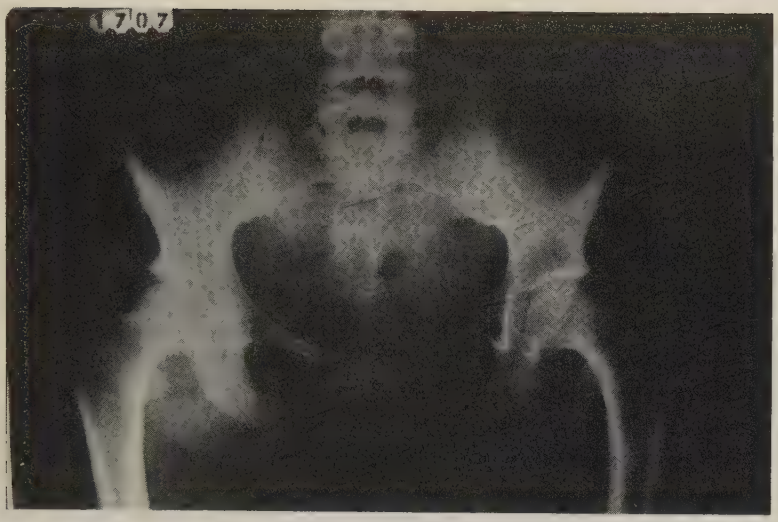

Fig. 16.

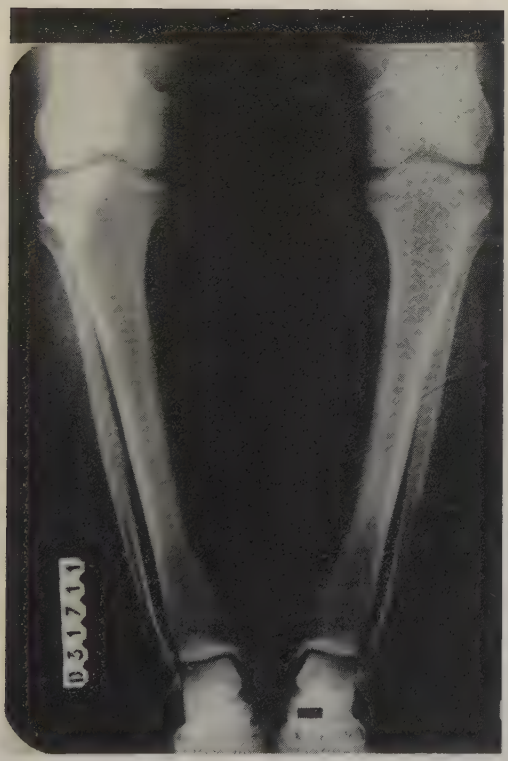

Fig. 16 et 17. — La mère du propositus : la soudure des cartilages de conjugaison a fait disparaître les lésions métaphysaires proprement dites, persistent les déformations : coxa vara, genu varum, extrémités massives, incurvations de la partie distale des fûts diaphysaires.

Fig. 17.

3° La démarche est dandinante mais il n'existe pas de handicap.

La mobilisation articulaire montre une limitation , essentiellement de l'abduction des cuisses, à 120°, en rapport avec une coxa vara.

L'examen général est normal.

4° L'examen radiologique :

Montre une coxa vara à 90°, sans signe d'arthrose.

Tous les os ont un aspect trapu, sans ostéoporose ni trouble de la texture, les cartilages de conjugaison ont disparu sans laisser de trace, tant aux membres supérieurs qu'aux membres inférieurs.

Les extrémités osseuses semblent plus grossières.

Plus qu'une incurvation des axes diaphysaires, on note une bascule des épiphyses autour de ces axes, aux membres inférieurs seuls.

Cet aspect se retrouve sur les fémurs, les tibias, sur les humérus.

Les clavicules sont courtes et trapues.

Le bassin est normal.

La colonne vertébrale présente un aplatissement antéro-postérieur des corps vertébraux lombaires dont la hauteur est par ailleurs normale.

5° Bilan phospho-calcique normal :
calcémie : 77 et 100 milligrammes ‰ ;
phosphorémie : 34 et 27 milligrammes ‰ ;
phosphatases alcalines : 1,2 et 1,4 unités Bodansky.

B) *Le père* n'a pas pu être examiné. Il mesurerait 160 centimètres.

C) *Le frère et les sœurs :* examinés le 11 mars 1965, ne sont pas atteints.

Car... Jacques, 13 ans, aîné de la famille, né le 5 avril 1952, à Bordeaux. Naissance normale. Développement psycho-moteur sans histoire. Pas d'antécédent pathologique notable.

A l'examen : enfant en bonne santé.

Taille : 141,5 cm ; — 0,9 D.S. :
pubis-sol : 70 centimètres (normale (75,8 cm [2]) ; S.I./S.S. : 0,97 (normale : 1,02) ;
envergure : 141 centimètres (normale : 151 centimètres [2]) ;
taille assis/taille debout : 0,53 (normale : 0,52 [2]).

La démarche est normale, les jambes droites.

Le type morphologique crânien est brachycéphale (I.C.H. : 83).

Les dents, le faciès, la peau et les phanères sont normaux.

L'examen radiologique des membres inférieurs ne relève aucune anomalie.

L'examen biologique, phospho-calcique est normal :
calcémie : 93 milligrammes ‰ ;
phosphorémie : 48 milligrammes ‰ ;
phosphatases alcalines : 3,6 unités Bodansky.

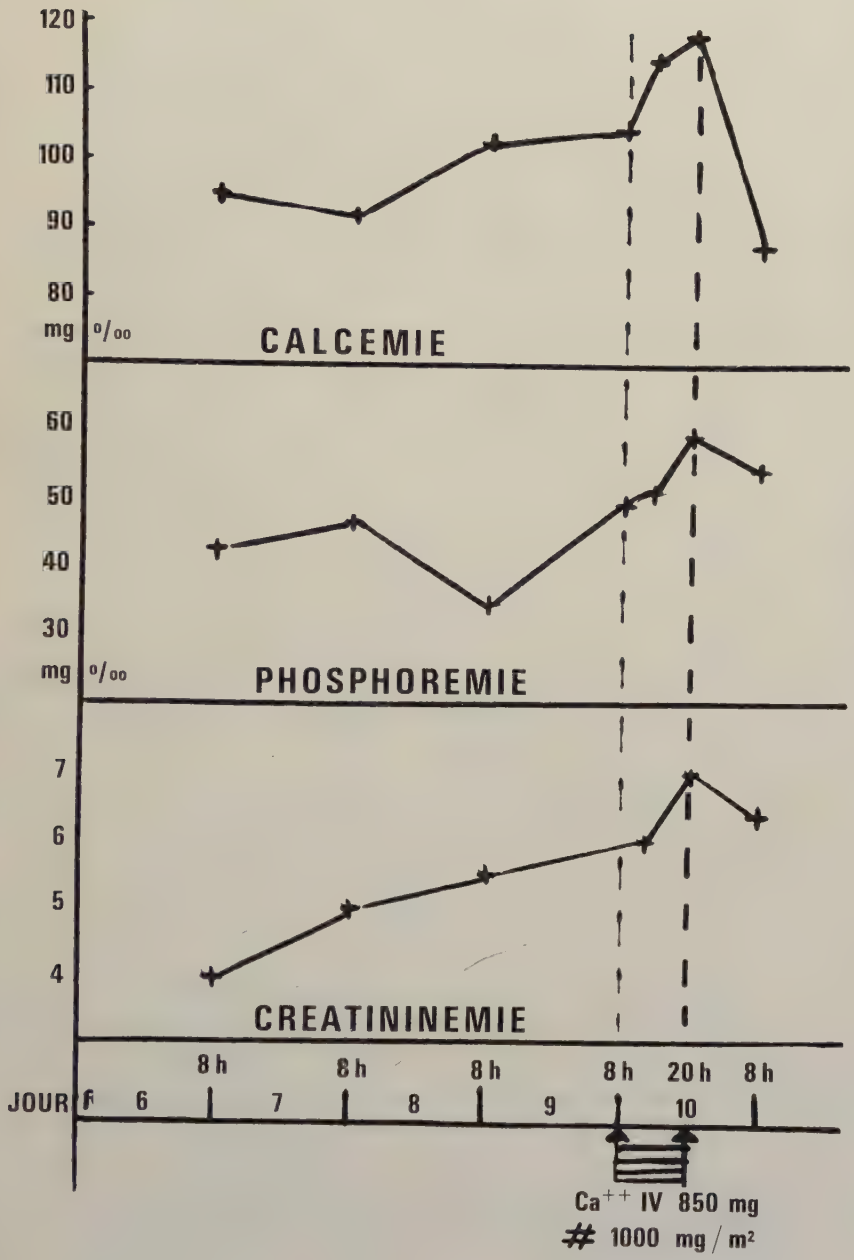

Fig. 18. — Epreuve de perfusion calcique (I).

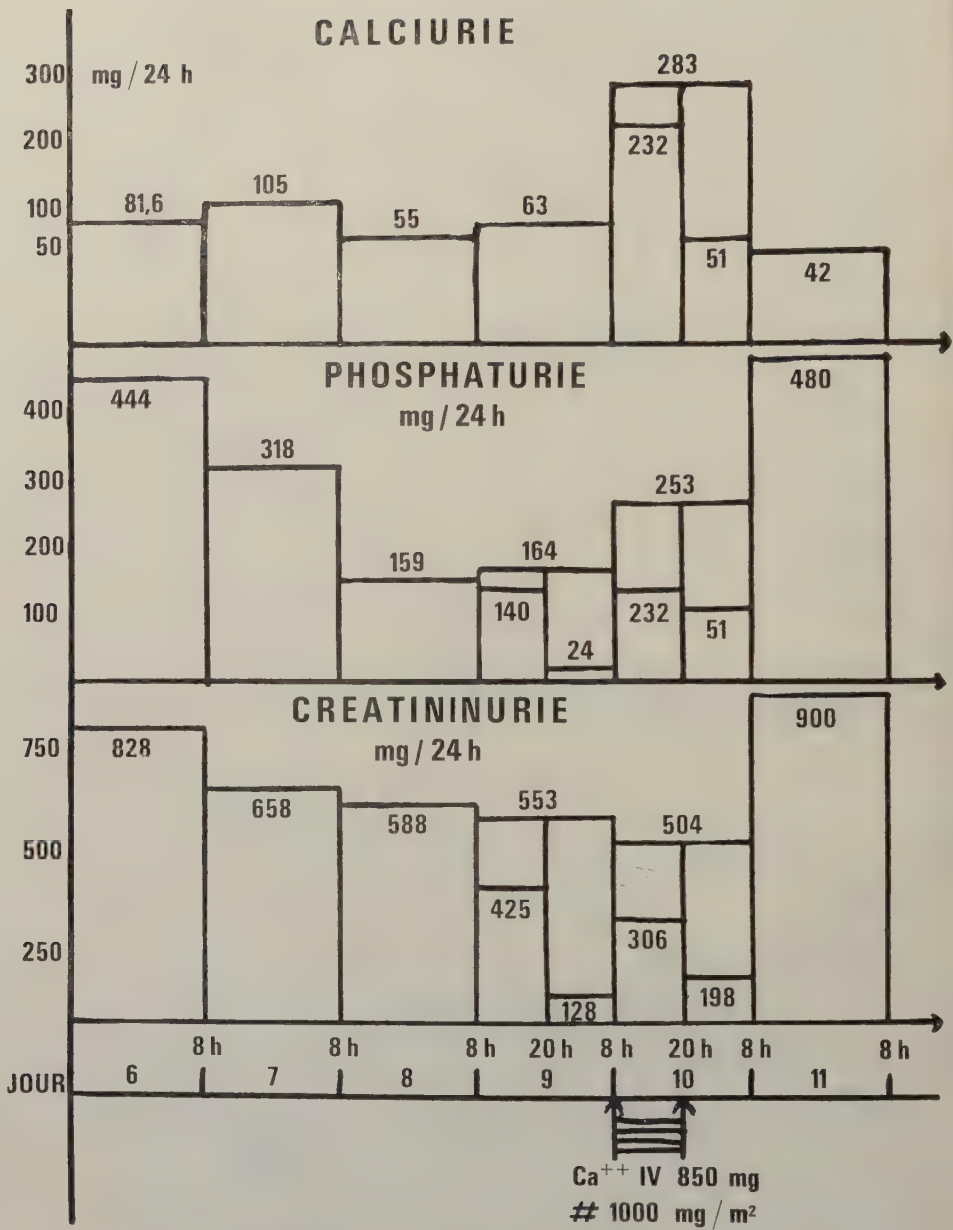

Fig. 19. — Epreuve de perfusion calcique (II).

Car... Chantal, fille née le 1er septembre 1953, à Bordeaux.

Naissance et développement psycho-moteur sans histoire.

Hospitalisation en 1962, pendant quinze jours, dans le service du Professeur Monnet, à Debrousse, pour streptococcie cutanéo-ganglionnaire. Aucun autre antécédent pathologique notable.

A l'examen, enfant en bonne santé.

Taille : 132 centimètres ; — 0,6 D.S. :
pubis-sol (S.I.) : 67 centimètres (normale : 71,8 cm [2]) ; S.I./S.S. : 1,03 (normale : 1) ;
envergure : 133 centimètres (normale : 143 centimètres, normale pour la taille) ;
taille assis/taille debout : 0,51, normale.

La démarche est normale, les jambes droites.

Le type morphologique crânien est brachycéphale (I.C.H. : 83).

L'âge dentaire est normal, on relève une implantation haute et antérieure des troisièmes dents supérieures droite et gauche, il existe de nombreuses caries dentaires.

La peau et les phanères sont normaux.

L'examen radiologique des membres inférieurs ne relève aucune anomalie.

L'examen biologique, phospho-calcique est normal :
calcium sanguin : 104 milligrammes ‰ ;
phosphore minéral : 41,5 mg ‰ ;
phosphatases alcalines : 3 unités Bodansky.

Car... Gisèle, fille, née le 2 février 1958, à Angoulème.

Naissance et développement psycho-moteur sans histoire.

En juin 1962, a été examinée à la consultation de la Clinique Médicale Infantile de l'Hôpital Edouard-Herriot, service du Professeur Bernheim, pour crises convulsives nocturnes qui n'ont pu être rattachées à leur cause. On notait un léger hypertelorisme avec ensellure nasale.

Actuellement, enfant en bonne santé.

Taille : 112,5 cm ; — 1.2 D.S. :
pubis-sol S.I. : 53,5 cm (normale : 57,2 cm [2]) ; S.I./S.S. : 0,90 (normale : 0,91) ;
envergure : 113,5 cm (normale : 117 centimètres [2]) ;
taille assis/taille debout : 0,56.

La démarche est normale, les jambes droites.

Le type morphologique crânien est brachycéphale (I.C.H. : 85).

On note une ensellure nasale, avec élargissement de la racine du nez, signes discrets, observés de façon plus atténuée chez les autres membres de la famille, et semblent devoir être considérés comme un trait de ressemblance familiale.

L'âge et l'implantation dentaire sont normaux, il existe de nombreuses caries dentaires.

La peau, les phanères sont normaux.

Fig. 20.

Fig. 21.

Fig. 20 et 21. — Le probant.

Fig. 22.

Fig. 23.

Fig. 22 et 23. — Cart... G. (IV, 24, sœur du probant). L'élargissement de la racine du nez et l'ensellure nasale sont plus nets chez la sœur du probant, il semble s'agir d'un caractère familial et non d'un signe de dysostose signalé par certains auteurs [9] et [23].

L'examen radiologique des deux membres inférieurs ne révèle aucune anomalie.

L'examen biologique est normal :
calcémie : 107,5 mg ‰ ;
phosphorémie : 46,5 mg ‰ ;
phosphatases alcalines : 3,8 unités Bodansky.

D) *L'interrogatoire de la mère a permis d'établir un ARBRE GENEALOGIQUE* avec références approchées des tailles (fig. 24) :

Ont été examinés :
IV : 21, 22, 23 et 24 ;
III : 17.

Sont considérés comme probablement atteints :
I : 3,
II : 11, 14, 15 ;
du fait de leur courte taille et des déformations en parenthèse des deux membres inférieurs.

E) *Du point de vue ethnique :*

Du côté de la mère, la famille est originaire d'Ondonnac (Gironde), village de la circonscription de Lesparre. Le Dr CHAUVIN, médecin de famille, ne connaît aucun autre cas similaire dans la région. Aussi loin que l'on puisse remonter, cette famille est originaire du Médoc, de confession catholique.

Du côté paternel, la famille est originaire des Charentes.

L'examen de l'arbre généalogique permet de conclure à une affection de type héréditaire autosomique dominante.

GÉNÉALOGIE.

I

1 DUP... : renseignements incertains.

2 DUP...-X... : décédée en 1958, avait une taille comprise entre 150 et 160 cm. Jambes droites.

3 *Maf... Louis :* décédé à l'âge de 70 ans, avait une taille voisine de 140 cm. Jambes arquées ; était réputé très actif durant toute sa vie ; ne s'est jamais plaint de ses hanches.

4 MAF...-X... Célina : taille comprise entre 165 et 170 cm. Jambes droites.

5 JOU... X. : premier mari de 4.

II

1 X... : Inconnu.

2 CAR... X... : originaire des Charentes, n'était pas très grande.

3 DUP... Maurice : taille comprise entre 168 et 170 cm. Jambes droites.

4 DUP... André : taille voisine de 160 cm. Jambes droites.

5 DUP... Paul : taille comprise entre 160 et 165 cm. Jambes droites.

6 DUP... Antoinette : taille voisine de 168 cm. Jambes droites.

7 Dup... Henriette : taille voisine de 160 cm. Jambes droites.

8 Dup... Clémentine : taille voisine de 150 cm. Jambes droites.

9 Ric...-Dup... Anita : taille voisine de 160 cm. Jambes droites.

10 Dup... Robert : taille comprise entre 165 et 170 cm. Jambes droites.

11 *Dup...-Maf... Odette :* décédée à 35 ans de suites de couches, courte taille, jambes arquées.

12 Maf... Gérard : décédé à 58 ans, en 1964, d'une hémorragie cérébrale. Taille voisine de 165 cm. Jambes droites. Mais la filiation n'est pas certaine, il se vantait de n'être pas « le fils de son père parce qu'il avait les jambes droites ».

13 Maf... Claire : taille comprise entre 165 et 170 cm. Jambes droites.

14 *Gau...-Maf... Germaine :* taille voisine de 150 cm, jambes arquées.

15 *Ger...-Maf... Gabrielle :* taille inférieure à 150 cm, jambes arquées.

16 Jou... : taille normale. Jambes droites.

17 Jou...-X... : taille normale. Jambes droites.

III

1 Car... René : taille voisine de 160 cm. Jambes droites.

2 Car... Yvette : taille voisine de 160 cm. Jambes droites.

3 Car... Raymond : taille voisine de 160 cm. Jambes droites.

4 Car... Renée : taille voisine de 165 cm. Jambes droites.

5 Car... Edmond : 39 ans. Taille voisine de 160 cm. Jambes droites.

6 Dup... : taille voisine de 160 cm. Jambes droites.

7 Dup... : taille voisine de 160 cm. Jambes droites.

8 Dup... : taille voisine de 165 cm. Jambes droites

9 X... : taille voisine de 165 cm. Jambes droites.

10 X... : taille voisine de 165 cm. Jambes droites.

11 X... : taille voisine de 160 cm. Jambes droites.

12 X... : taille voisine de 165 cm. Jambes droites.

13 X... : taille voisine de 165 cm. Jambes droites.

14 X... Bob : taille voisine de 155 cm. Jambes droites.

15 X... : taille voisine de 160 cm. Jambes droites.

16 Ric...-D... : taille voisine de 165 cm. Jambes droites.

17 *Car...-Dup... Carmen :* mère du propositus. Cf. observation II.

18 Dup... Jacques : 29 ans. Habite Bordeaux. Taille voisine de 160 cm. Jambes droites.

19 Maf... : 34 ans. Taille voisine de 165 cm. Jambes droites.

20 X...-Maf... : décédée à 20 ans, était de taille normale, a eu une fille normale.

21 X...-Maf... : taille comprise entre 165 et 170 cm. Jambes droites.

22 X...-Maf... : taille comprise entre 165 et 170 cm. Jambes droites.
23 Ger... Pierrette : taille comprise entre 165 et 170 cm. Jambes droites.
24 Jou... : taille normale. Jambes droites.
25 Jou... : taille normale. Jambes droites.
26 Jou... : taille normale. Jambes droites.

IV

1 2 3 4 5 Car... : enfants normaux pour leur âge. Jambes droites.
6 7 X...-Car... : enfants normaux pour leur âge. Jambes droites.
8 Dup... : enfant de taille normale. Jambes arquées.
9 Dup... : enfant obèse.
10 Dup... : non connu des parents interrogés.
11 Dup... : enfant en bonne santé. Jambes droites.
12 Dup... : enfant en bonne santé. Taille normale. Jambes droites.
13 Dup... : enfant en bonne santé. Taille normale. Jambes droites.
14 Dup... : enfant en bonne santé. Taille normale. Jambes droites.
15 16 17 18 : enfants non connus des parents interrogés.
19 X...-Dup... : « grande jeune fille » de 165 cm. Jambes droites.
20 X...-Dup... : « grande jeune fille » de 170 cm. Jambes droites.
21 Car... Jacques : frère aîné du propositus. Cf. observation III.
22 Car... Chantal : sœur du propositus. Cf. observation IV.
23 Car... Alain : propositus. Observation I.
24 Car... Gisèle : sœur du propositus. Cf. observation V.
25 Dup... : 2 ans, serait normale pour son âge.
26 Maf... : taille voisine de 165 cm.
27 28 29 X... : enfants normaux pour leur âge.
30 31 32 X... : enfants normaux pour leur âge.
33 X... : enfant normal pour son âge.

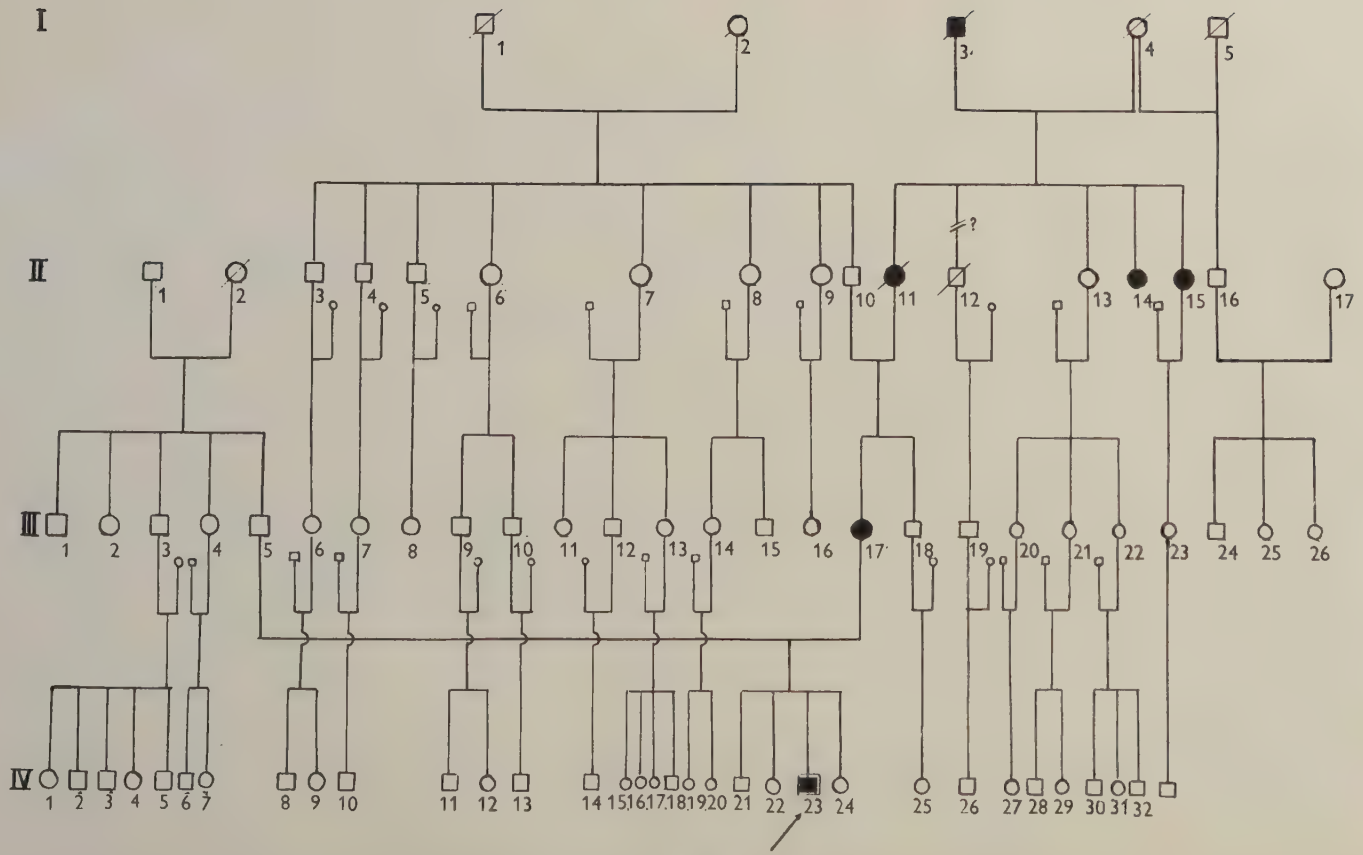

Fig. 24.

B) **Observations de la littérature.**

Nous rapportons un résumé des observations publiées de dysostoses métaphysaires classées en type SCHMID et type JANSEN plus rare.

Nous résumons le cas des propositus, nous bornant à signaler les autres sujets atteints parmi les autres membres de la famille.

De l'analyse de ces observations, nous essaierons de préciser dans les tableaux : les conditons étiologiques, les principaux éléments cliniques et les signes radiologiques de la dysostose métaphysaire.

La dysostose métaphysaire : FORME SCHMID.

Nous regroupons 31 propositus.

HÜHNE T. und SCHONFELD, 1929 [20] :

1. — Garçon, 5 ans. Naissance et développement psycho-moteur normal.

Aucun antécédent particulier.

Examen à l'occasion d'un retard statural :
taille : 93 centimètres ;
nouures para-articulaires surtout aux genoux, tibias, poignets ; chapelet costal ;
douleurs osseuses à la station debout prolongée et à la marche ;
démarche incertaine ;
peau mate ; nœvi multiples.

Examen général normal.

Examen radiologique : métaphyses élargies, denses, avec zones lacunaires, à limite dentelée ; cartilages de conjugaison élargis ; diaphyses, épiphyses normales. Lésions siégeant sur les métaphyses voisines du genou, éloignées du coude, symétriques, touchant les os de la main.

Examen biopsique : lésions du cartilage de conjugaison au voisinage de la diaphyse.

Examen biologique : calcémie, 99,9 mg ‰ ; phosphorémie, 46,6 mg ‰.

Hérédité : pas de notion héréditaire, famille de sept enfants.

SCHMID F., 1949 [38] :

2. — Garçon, 6 ans 1 mois. Né d'une grossesse gémellaire, son frère jumeau est décédé accidentellement à 2 ans.

L'enfant marche à 12 mois, démarche dandinante remarquée à 2 ans, avec retard de taille de 13 centimètres à cet âge. Il avait été considéré

comme rachitique et traité par vitamine D ; un an plus tard, les signes radiologiques ne sont pas modifiés.

Vu à 6 ans 1 mois, pour retard statural :
taille : 86,5 cm ;
tête volumineuse en regard de la taille mais périmètre crânien normal : 52 centimètres ;
membres courts ; membres inférieurs déformés, en parenthèse ;
nouures métaphysaires et chapelet costal.

Examen radiologique : lésions métaphysaires, avec élargissement, densification, dentelure métaphysaire, élargissement du cartilage de conjugaison, diaphyses et épiphyses normales. Siège : symétrique, prédominant aux genoux, aux hanches (coxa vara), aux chevilles, aux poignets.

Examen biologique : calcémie, 107 milligrammes ‰ ; phosphorémie, 54 milligrammes ‰ ; phosphatases alcalines, 11 unités Bodansky.

Hérédité : cas sporadique. Mais la mère est petite, a commencé à marcher à 3 ans et a été traitée orthopédiquement pour séquelles de rachitisme. Schmid soupçonne fort la maladie héréditaire.

Catel W., 1951 [4] :

3. — Garçon, 1 an 10 mois.

Grossesse ; accouchement normal.

A 5 mois, on note un genu valgum.

Le retard de la marche et l'insuffisance de taille *amènent l'enfant :*
taille : 79 centimètres ;
périmètre crânien : 47 centimètres ;
genu valgum et recurvatum ; chapelet costal.

Examen radiologique : lésions métaphysaires ; élargissement, densification dentelure métaphysaire. Géodes métaphysaires ; élargissement des cartilages de conjugaison. Epiphyses, diaphyses normales. Siège : symétrique, respectant le crâne, les clavicules.

Examen biologique : calcémie, 116 milligrammes ‰ ; phosphorémie, 43 milligrammes ‰.

Hérédité : cas sporadique.

Lenk R., 1956 [27] :

4. — Fille, 2 ans.

A 6 mois, suspicion de rachitisme, pas d'examen radiologique pratiqué.

L'enfant est vu pour suspicion de luxation congénitale de la hanche :
taille : 72 centimètres ;
extrémités inférieures courtes ;
démarche dandinante.

Examen radiologique : élargissement, densification, dentelures, géodes métaphysaires ; élargissement du cartilage de conjugaison. Epiphyses, diaphyses, âge osseux normaux. Siège : répartition symétrique, coxa vara, métaphyses proches du genou, métaphyses radio-cubitales.

Examen biologique : non rapporté.

Hérédité : le père, 1,36 m. Démarche dandinante. L'oncle paternel, le grand-oncle paternel, le grand-père paternel et l'arrière-grand-père paternel sont petits et se dandinent : type dominant.

Evans R. et Caffey J., 1958 [11] :

5. — Fille, 22 mois.

Hospitalisation pour démarche dandinante et déformation des membres inférieurs :

taille : 76 centimètres ;
incurvation globale en parenthèse des membres inférieurs ;
nouures métaphysaires nettes aux genoux, chevilles, côtes ;
âge dentaire normal.

Examen radiologique : élargissement, densification, dentelures métaphysaires, élargissement du cartilage de conjugaison. Epiphyses, diaphyses, âge osseux normaux. Siège : répartition symétrique, coxa vara. Lésions respectant crâne, colonne, omoplate, bassin, clavicules, mains et pieds.

Examen biologique : calcémie, 110 milligrammes ‰ ; phosphorémie, 49 milligrammes ‰ ; phosphatases alcalines, 8,3 unités Bodansky.

Hérédité : cas sporadique.

Biopsie : pratiquée.

Traitement : repos. Vitamine D, 5.000 u. par jour pendant deux mois, puis 50.000 u. par jour pendant deux mois, puis 150.000 par jour pendant quatre mois entraînant des signes d'intoxication à la vitamine D, s'amendant au bout d'un mois d'arrêt de traitement.

Ostéotomie à 4 ans, amélioration des lésions dans la période d'immobilisation, rechute après la reprise d'activité.

Bouissou H. et Gay R., 1956 [1] et [30] :

6. — Fille, 2 ans.

Vue pour insuffisance de taille : 73 centimètres.

Déformation des jambes en varus.

Examen radiographique : élargissement, densification, dentelure métaphysaire, cartilage de conjugaison élargi. Epiphyses et diaphyses respectées. Age osseux normal. Atteinte symétrique : fémurs, tibias, radius, cubitus.

Examen biologique : non rapporté.

Hérédité : atteinte de la mère : 1,35 m, saillie sternale, hyperlordose, tibia vara. Type dominant.

Maroteaux P. et Lamy P., 1958 [30] :

7. — Fille, 6 ans 6 mois. Aucun antécédent pathologique notable.

Enfant amenée pour insuffisance de taille remarquée à l'âge de 5 ans :

taille : 94,5 cm ;

membres courts, raccourcissement prédominant sur le segment proximal ;
hyperlordose, saillie sternale, nouures métaphysaires palpables, nettes sur l'extrémité inférieure de l'humérus et du fémur ;
limitation articulaire : hanches, épaules, coudes, genoux ;
examen général normal.

Examen radiologique : élargissement métaphysaire « en champignon », aspect rongé, structure irrégulière. Epiphyses normales. Diaphyses massives. Siège : répartition symétrique. Coxa vara, avec col fémoral raccourci.

Atteinte des genoux, chevilles, poignets, extrémités de l'humérus. Légère diminution de la hauteur des vertèbres. Crâne normal.

Examen biologique : calcémie, 110 milligrammes ‰ ; phosphorémie, 52 milligrammes ‰ ; phosphatases alcalines, 6,08 unités Bodansky. Bilan rénal normal : urée, chromatographie des acides aminés urinaires, phospho-éthanolamine.

Hérédité : cas sporadique.

Vaan-Drager, 1960 [47] :

8. — Garçon, 9 ans.

Aucun antécédent pathologique notable.

Découverte à l'occasion d'une fracture du cubitus droit après une chute de faible hauteur, consolidation lente, anomalies radiologiques évoquant le rachitisme :
taille : 123 centimètres ;
raccourcissement prédominant sur les membres inférieurs, genu valgum discret ;
poignets trapus, mains carrées, chapelet costal ; aucun signe cutané.

Examen radiologique : altérations métaphysaires importantes, élargissement en cône, limite irrégulière. densification, géodes. Déformation en crosse des os longs. Epiphyses, diaphyses respectées et âge osseux normal. Siège : répartition symétrique maximum sur le cubitus, le radius, l'humérus ; plus discrète aux membres inférieurs (coxa vara peu accentuée) et aux os longs des mains et des pieds. Crâne, côtes, clavicules sont normales.

Examen biologique : calcémie, 98 milligrammes ‰ ; phosphatases alcalines, 4-6 unités Bodansky ; balance phospho-calcique normale.

Hérédité : il s'agit d'un jumeau, gémellarité vraie ; le jumeau présente le même type de lésions. Une sœur de 4 ans présente des altérations similaires mais dont l'intensité prédomine au niveau des genoux. Cinq frères sont normaux. La mère mesure 1,51 m (même groupe sanguin que les jumeaux), ses jambes sont très courtes, elle a fait une fracture à la suite d'une chute de faible hauteur. La grand-mère maternelle était petite, présentait des nouures articulaires des poignets, ses parents étaient normaux : hérédité type dominante. Cinquante-cinq personnes examinées sur trois générations de cette famille (screanning bras-genoux).

Daeschner C.-W., 1960 [6] :

9. — Garçon, 3 ans 6 mois.

Venait de recevoir pendant onze mois 50.000 u. par jour de vitamine D.

Enfant amené pour nanisme et courbure des membres inférieurs :
taille : 81 centimètres ;
raccourcissement prédominant sur les membres inférieurs ;
jambes arquées, genu varum, hyperlordose, nouure des genoux et poignets ;
démarche dandinante.

Examen radiologique : élargissement, densification, irrégularité métaphysaire, cartilages de conjugaison élargis, épiphyses et diaphyses normales. Répartition symétrique : extrémités supérieures de fémur (coxa vara), extrémités inférieures des fémurs, tibia : extrémité proximale et distale, humérus : extrémité proximale, radius et cubitus : extrémité distale. Incurvation des fémurs et des tibias.

Examen biologique : discrète hypocalcémie.

Traitement : 200.000 u. vitamine D par jour pendant trois mois, sans résultat, arrêt lorsque la calcémie est à 122 milligrammes ‰.

Hérédité : le père, petit, jambes arquées depuis la naissance. Type dominant.

10. — Garçon, 10 mois.

Vu pour rachitisme. A 9 mois et demi, on avait noté les extrémités courtes.

Examen radiologique : signes de dysostose métaphysaire.

Examen biologique : calcémie, 98 milligrammes ‰ ; phosphorémie, 54 milligrammes ‰ ; phosphatases alcalines, 5, u. Bodansky.

Hérédité : cas sporadique.

De Toni E., 1960 [10] :

11. — Fille, 1 an 9 mois.

Naissance et développement psycho-moteur normaux.

Découverte à l'âge de 8 mois d'une cyphoscoliose, liée à une hémivertèbre, ayant nécessité le port d'un corset plâtré pendant quarante jours.

Les parents sont inquiétés par la démarche dandinante et l'arrêt du développement statural :
taille : 72 centimètres ;
cyphoscoliose dorsale ; hyperlordose ; genu varum ; pas de raccourcissement apparent des membres qui apparaissent proportionnés selon leurs segments respectifs ;
limitation de l'abduction des hanches ;
examen général normal ; traits grossiers du visage.

Examen radiologique : métaphyses irrégulières, élargies, denses, avec images lacunaires, limites en flammèches avec microfracture ; noyaux

épiphysaires normaux. Siège : répartition symétrique : maximum aux membres inférieurs (coxa vara), plus discrète aux extrémités proximales de l'humérus, et distales des radius et cubitus. Le reste du squelette est indemne.

Examen biologique : calcémie, 102 milligrammes ‰ ; phosphorémie, 59 milligrammes ‰ ; phosphatases, 17,5 u. King Amstrong. Absence de phospho-éthanolamine dans les urines.

Hérédité : cas sporadique.

Spahr A., 1961 [40] :

12. — Garçon, 5 ans 6 mois.

Aucun antécédent pathologique particulier, retard de la marche.

Découverte, à l'occasion d'une fracture, de signes radiologiques évocateurs de rachitisme.

A l'examen :
taille : 98 centimètres ;
membres courts ; nouures métaphysaires : poignets, genoux, chevilles, chapelet costal ;
démarche dandinante ; pas de limitation articulaire ;
implantation irrégulière des dents

Examen radiologique : métaphyses élargies, irrégulières, dentelées avec fragmentation. Diaphyses trapues et massives. Epiphyses normales. Léger retard de l'âge osseux, non précisé. Siège : répartition symétrique. Atteinte prédominant sur le fémur : extrémité supérieure (coxa vara) et extrémité inférieure, sur le tibia et le péroné (extrémités supérieures), sur l'extrémité inférieure du radius et du cubitus ; sur les côtes. Légère atteinte des métacarpiens. Le reste du squelette est épargné.

Examen biologique : calcémie, 99 milligrammes ‰ ; phosphorémie, 33 milligrammes ‰ ; phosphatases alcalines, 6,8 u. Bodansky.

Hérédité : consanguinité entre l'arrière-grand-père et l'arrière-grand-mère (frère et sœur). Les quatre membres de la fratrie sont atteints : hérédité récessive autosomique.

Peterson J.-C., 1962 [36] :

13. — Garçon, 7 ans 4 mois.

Pas d'antécédents particuliers. A toujours eu une démarche dandinante.

Est amené pour impossibilité de courir et tendance à renverser les chevilles :
taille : non rapportée à cet âge ; à 8 ans 6 mois : 122 centimètres ;
aspect général normal ;
marche avec les pieds en rotation interne et pronation ;
pas de limitation des mouvements articulaires.

Examen radiologique : métaphyses larges, irrégulières, densifiées avec zones géodiques. Mais aspect quelque peu ostéoporotique de l'os. Epi-

physes normales. Siège : répartition symétrique. Lésions maximum sur les métaphyses voisines du genou et les métaphyses tibiales inférieures (coxa vara).

Examen biologique : calcémie, 90 milligrammes ‰ ; phosphorémie, 66 milligrammes ‰ ; phosphatases, 8,2 u. Bodansky.

Traitement : vitamine D 2, 24.000 u. par jour pendant quatre semaines, puis 36.000 u. par jour pendant quatre semaines ; il y a alors amélioration de la marche et des signes radiologiques. Puis, 60.000 et 72.000 u. par jour ; au bout de quatre mois, il y a guérison des lésions (calcémie, 25 milligrammes ‰ ; phosphorémie, 64 milligrammes ‰ ; phosphatases, 6,8 u. Bodansky).

Hérédité : le père et le grand-père étaient connus pour leur démarche dandinante.

14. — Fille, 13 ans.

Sans antécédent pathologique particulier.

Avait été vue à 2 ans pour nanisme et courbure des membres inférieurs. La calcémie et la phosphorémie étaient alors normales. Les radiographies montraient des signes de dysostose métaphysaire (coxa vara). Une biopsie de la jonction chondro-costale avait été pratiquée faisant discuter le diagnostic entre rachitisme et dysostose.

Elle est examinée à 13 ans pour petite taille :
taille : 102 centimètres ;
il existe une exagération de l'ensellure lombaire ;
la démarche est dandinante.

Examen radiologique : élargissement, densification non homogène, limite irrégulière de la métaphyse, quelques géodes. Cartilage de conjugaison élargi. Siège : répartition symétrique. Atteinte surtout des poignets et des genoux. Coxa vara.

Examen biologique : calcémie, 86 et 92 milligrammes ‰ ; phosphorémie, 51 et 60 milligrammes ‰ ; phosphatases alcalines, 8,7 et 5,4 u. Bodansky.

Traitement : ostéotomie correctrice des coxa vara. Vitamine D 2, 48.000 u. par jour pendant quinze jours, puis 72.000 par jour pendant quinze jours ; la calcémie et la phosphorémie restent inchangées, amélioration des signes radiologiques au bout de sept mois.

Hérédité : père, taille non rapportée Extrémités courtes. Démarche dandinante, jambes courtes. Coxa vara. Calcémie 94 milligrammes ‰ ; phosphorémie, 38 milligrammes ‰.

Stickler G.-B., 1962 [46] :

15. — Présente les observations groupées de dix-huit membres d'une même famille atteints de dysostose métaphysaire : dix sujets masculins, huit féminins, sur sept générations.

La taille est courte.

Les jambes arquées, la démarche dandinante.

Les examens radiologiques montrent des signes métaphysaires ressemblant à ceux du rachitisme.

Les examens biologiques, en particulier la calcémie et la phosphorémie, sont normaux.

Quatre enfants ont reçu 50.000 u. de vitamine D pendant un mois, puis 100.000 u. pendant seize mois, sans obtenir d'amélioration ; chez deux enfants, les doses ont été élevées à 150.000 u. de vitamine D par jour, déterminant une augmentation de la calcémie.

Hérédité : type autosomique dominante. Famille d'origine allemande.

Kozlowski K.-D. and Zychowicz, 1962 [22] :

16. — Fille, 6 ans.

Naissance normale. Taille à la naissance : 49 centimètres.

Aucun antécédent pathologique notable. Développement psychique normal. Développement moteur et statural normal jusqu'à l'âge de 2 ans où l'on note un genu valgum, un retard de taille s'accentuant progressivement.

A l'âge de 6 ans, le retard de taille inquiète les parents, les amène à consulter :

taille : 92 centimètres ;

le raccourcissement prédomine sur les membres supérieurs et inférieurs, tandis que la taille assis est peu touchée ; le poids correspond à la taille ;

la tête apparaît volumineuse par rapport à la taille mais le périmètre crânien est sensiblement normal : 48,5 cm ;

en dépit d'un genu valgum marqué (8,5 cm entre les malléoles), la démarche est normale ; il existe une légère exagération de la lordose lombaire ;

limitation articulaire de la seule rotation des hanches ;

existence d'un sillon de Harrisson ;

examen général normal.

Examen radiologique : métaphyse élargie, dense, non homogène avec petites géodes. Cartilage de conjugaison élargi. Noyaux épiphysaires normaux hormis celui de l'extrémité inférieure des fémurs : deux points d'ossification au lieu d'un seul habituel. Age osseux normal. Diaphyse normale. Les signes radiologiques siègent symétriquement selon leur intensité décroissante : sur les os longs des mains et des pieds, aux extrémités du radius et du cubitus, sur l'extrémité distale des fémurs, proximale des tibias et des péronés, sur l'extrémité distale de ces mêmes os. Les os du carpe et du tarse sont normaux. Au niveau du crâne, est signalé un aspect mince de la voûte, un gonflement des cellules éthmoïdales responsables d'hypertelorisme, une absence de pneumatisation des rochers.

Examen biologique : calcémie, 9,6 et 107 milligrammes ‰ ; phosphorémie, 48 milligrammes ‰ ; phosphatases alcalines, 11,3 unités Bodansky.

Hérédité : cas sporadique.

SCHMIDT B.-J., 1963 [39] :

17. — Garçon, 12 ans 6 mois.

Retard de la marche : début à 3 ans. Sans retard psycho-moteur.

Examiné pour insuffisance de taille :
taille : 95 centimètres ;
genu valgum ; scoliose à convexité droite, cyphose dorso-lombaire ; prognathisme, protusion des dents en avant, thorax haut.

Examen radiologique : métaphyses élargies, denses, non homogènes, à limites irrégulières. Cartilage de conjugaison élargi. Epiphyses et diaphyses pratiquement normales. Atteintes symétriques de tous les os longs. Crâne normal. Colonne : spina bifida, platyspondylie dorsale. Bassin hypoplasique. Coxa vara.

Examen biologique : calcémie, 99 et 101 milligrammes ‰ ; phosphorémie, 54 et 62 milligrammes ‰ ; phosphatases alcalines, 8,01 et 9,28 u. Bodansky. Pas de phospho-éthanolamine dans les urines. L'élimination urinaire normale des muco-polysaccharides. Perfusion calcique normale.

Etude des chromosomes sur cultures de leucocytes : 88 cellules, 46 chromosomes normaux. 9 cellules à 47 chromosomes, le chromosome supplémentaire étant identifié comme 16.

Biopsie : aspect général normal. Prolifération dans la médullaire de tissu conjonctif avec tissu ostéoïde entouré d'ostéoblaste.

Traitement : vitamine D 3 parentérale à la dose totale de 285 milligrammes, un jour sur deux, en dix-neuf doses : pas de changement. Ostéotomie correctrice.

Hérédité : cas sporadique.

MAROTEAUX P., 1963 [31] :

18. — Garçon, 13 ans.

Pas d'antécédent pathologique notable. Développement psycho-moteur normal. La croissance staturale a toujours été lente.

Adressé avec sa sœur pour retard statural.

A l'examen :
taille : 121 centimètres ;
membres courts ; mains et pieds courts ; doigts boudinés ;
quelques taches pigmentaires cutanées.

Examen radiologique : élargissement métaphysaire très discret. La métaphyse est dense, non homogène avec des images évoquant des inclusions enchondrales. Siège : répartition symétrique prédominant aux genoux, aux poignets, aux mains, aux chevilles, aux pieds. Rachis, côtes et bassin sont normaux.

Hérédité : deux sœurs atteintes. La mère mesure 1,52 m, mais l'examen radiologique ne révèle aucune anomalie. Pas de consanguinité. Race : Nord-Africain.

19. — Fille, 8 ans.

Seul, a été remarqué, à la naissance, l'aspect trapu des mains. A 3 ans, est noté un retard statural. A 15 mois, une arcature des membres inférieurs a justifié un traitement par rayons ultra-violets.

Adressée pour insuffisance de taille :
taille : 103,6 cm ;
il existe un raccourcissement global des membres ;
incurvation des membres inférieurs en varus, pieds plats ;
discrètes limitations de la mobilité articulaire : épaules, coudes, hanches.

Examen radiologique : irrégularité de la ligne métaphysaire, d'aspect dentelé ; la limite du cartilage conjugal est légèrement floconneuse. Les lésions sont symétriques, siégeant sur les métaphyses tibiales et péronières supérieures, fémorales inférieures, sur les métacarpiens, les métatarsiens et les doigts.

Examen biologique normal.

Hérédité : cas sporadique.

20. — Fille, 14 ans.

Enfant connue pour son insuffisance de taille depuis l'âge de 4 ans.

Adressée pour insuffisance de taille :
taille : 112 centimètres ;
raccourcissement global, mains courtes, doigts boudinés ;
scoliose dorsale ; hyperlordose lombaire.

Examen radiologique : irrégularité de la ligne métaphysaire, avec aspect floconneux de la limite du cartilage de conjugaison. Répartition symétrique : près du genou, sur les métacarpiens, métatarsiens et les phalanges.

Hérédité : cas sporadique.

Dent C.-E. and Normand I.-C.-S., 1964 [9] :

21. — Fille, 2 ans.

Naissance, développement psycho-moteur normaux.

Aucun antécédent pathologique important.

De 12 à 18 mois, on note des difficultés de la marche allant en s'exagérant ; à 18 mois, des nouures métaphysaires et un chapelet costal.

Adressée, à 24 mois, pour petite taille et aspect rachitique :
taille : 79 centimètres ;
raccourcissement prédominant sur les membres, surtout à leur partie proximale ;
incurvation des fémurs à convexité antérieure ; nouures, chapelet costal ;
hyperlordose lombaire ;
démarche dandinante.

Examen radiologique : métaphyses élargies, denses, non homogènes, irrégulières, déchiquetées ; cartilage de conjugaison élargi ; épiphyses normales, diaphyses trapues. Lésions à répartition symétrique, les plus typiques siègent aux membres inférieurs.

Examen biologique : calcémie, 110 et 90 milligrammes ‰ ; phosphorémie, 54 milligrammes ‰ ; phosphatases alcalines, 24 u. King Am-

strong. Le bilan phospho-calcique sous régime d'apport constant en calcium et phosphore est normal. Il n'y a pas d'acidose rénale.

Examen biopsique : signes de dysostose métaphysaire, sans excès de tissu ostéoïde.

Traitement : vitamine D 2, 0,3 mg par jour, et CO 3 NaH, 2 grammes par jour, pendant quatorze mois, sans effet. Amélioration observée avec l'immobilisation nécessitée par la biopsie.

Hérédité : cas sporadique.

22. — Fille, 5 ans.

Naissance : césarienne pour rétrécissement pelvien. Reçoit une cuillère à café d'huile de foie de morue de 1 à 30 mois, puis deux et demie par jour (soit à peu près 300 et 700 u. par jour de vitamine D).

Debout à 12 mois.

A 21 mois, des « hanches raides » justifient un traitement orthopédique.

Hospitalisée deux fois pour rachitisme. Traitement : vitamine D. 20.000 puis 150.000 u. par jour (anorexie, vomissement, hypercalcémie à 165 milligrammes ‰) ; par la suite, tolère le calciférol, 700.000 u. par semaine, intramusculaire, pendant trois ans, sans amélioration des signes osseux :

taille : 100 centimètres ;
raccourcissement des membres prédominant sur le segment proximal ;
incurvation des membres ; hyperlordose lombaire ; nouures paraarticulaires ;
démarche dandinante ;
saillie du front.

Examen radiologique : métaphyses élargies, denses, non homogènes, à limite irrégulière. Epiphyses et diaphyses normales. Répartition symétrique (coxa vara) : genoux, chevilles, poignets, côtes.

Examen biologique : calcémie, 106 milligrammes ‰ ; phosphorémie, 35 milligrammes ‰ ; phosphatases alcalines, 11 u. King Amstrong. Bilan phospho-calcique dynamique perturbé par l'administration récente et prolongée de vitamine D.

Examen biopsique : signes de dysostose sans signes de rachitisme.

Hérédité : mère soignée dans l'enfance pour déformations rachitiques, mesure 140 centimètres. Calcémie, 100 milligrammes ‰ ; phosphorémie. 23 milligrammes ‰ ; phosphatases alcalines, 6 u. King Amstrong.

23. — Fille, 5 ans.

Adressée pour petite taille :

taille : 93 centimètres ;
raccourcissement des membres prédominant sur les parties proximales ;
incurvation peu marquée des membres inférieurs ;
hyperlordose lombaire ; nouures métaphysaires ; saillie du front ;
démarche dandinante.

Examen radiologique : métaphyses élargies, denses, non homogènes, à limite irrégulière. Epiphyses et diaphyses normales. Siège : répartition symétrique, coxa vara, genoux, chevilles, plus discrets aux membres supérieurs.

Examen biologique : calcémie, 103 milligrammes ‰ ; phosphorémie, 44 milligrammes ‰ ; phosphatases alcalines, 19 u. King Amstrong.

Traitement : immobilisation trois mois entraînant une amélioration des signes métaphysaires, mais récidive par la suite, avec la reprise d'activité.

Hérédité : père, 180 centimètres. Mère, 150 centimètres. Famille de trois enfants, les deux autres sont normaux.

24. — Garçon, 26 mois.

Grossesse : mère traitée pour tuberculose.

Marche à 19 mois.

Adressé pour aspect rachitique :
taille : 85 centimètres ;
grosses déformations : incurvation des membres inférieurs ; nouures.

Examen radiologique : métaphyses élargies, denses, non homogènes, à limite irrégulière. Epiphyses et diaphyses normales. Répartition symétrique. Maximum aux genoux.

Examen biologique : calcémie, 104 milligrammes ‰ ; phosphorémie, 49 milligrammes ‰ ; phosphatases alcalines, 19 u. King Amstrong. Calciurie, phosphaturie normales, balance phospho-calcique sous régime constant en calcium pratiquement normal. Elimination des acides aminés urinaires normale.

Traitement : essai de cortisone, 50 milligrammes par jour (trois semaines), et 25 milligrammes par jour pendant deux mois, sans effet.

Hérédité : cas sporadique.

25. — Fille, 2 ans 5 mois.

Naissance deux semaines avant terme. Anémie macrocytaire du nourrisson entre 6 semaines et 3 mois.

Marche à 21 mois. Croissance retardée.

Adressée pour raccourcissement et incurvation des humérus et des fémurs :
taille : 65 centimètres ;
raccourcissement des membres prédominant sur les segments proximaux ; incurvation des fémurs ; nouures ; chapelet costal ; hyperlordose lombaire ; sillon de Harrisson.

Examen radiologique : métaphyses élargies, denses, non homogènes, irrégulières. Epiphyses et diaphyses normales ; légère incurvation des fémurs. Siège : répartition symétrique, maximum aux membres inférieurs.

Examen biologique : calcémie, 105 milligrammes ‰ ; phosphorémie, 52 milligrammes ‰ ; phosphatases alcalines, 21,6 u. King Amstrong.

KOZLOWSKI K., 1964 [23] :

26. — Garçon, 12 ans 6 mois.

Naissance et développement psycho-moteur normaux.

A 6 ans, on remarque un arrêt de la croissance staturale, particulièrement net à partir de 9 ans.

Adressé pour petite taille :
taille : 127 centimètres ;
raccourcissement prédominant sur les membres ; léger bombement du front.

Examen radiologique : métaphyses denses, non homogènes, à limite irrégulière ; cartilage de conjugaison élargi. Siège : répartition symétrique, maximum près des genoux, touchant également les poignets. Corps vertébraux à la limite de la normale. Age osseux normal.

Examen biologique : calcémie, 94 milligrammes ‰ ; phosphorémie, 39 milligrammes ‰ ; phosphatases alcalines, 7,6 u. Bodansky.

Hérédité : la mère, décédée, était de petite taille ainsi que deux de ses sœurs. Une sœur, deux frères sont atteints des mêmes troubles.

27. — Garçon, 11 ans 10 mois.

Naissance, développement moteur normaux. Retard du langage.

L'insuffisance de taille est notée, pour la première fois, à l'âge de 5 ans, s'accentuant progressivement. Psychisme normal : Q.I. = 90.

Adressé pour petite taille .
taille : 120 centimètres.

Examen radiologique : métaphyses denses, non homogènes, à limite irrégulière ; cartilage de conjugaison élargi. Répartition symétrique : maximum près du genou et au poignet. Age osseux normal.

Examen biologique : calcémie, 104 milligrammes ‰ ; phosphorémie. 41 milligrammes ‰ ; phosphatases alcalines, 7,2 u. Bodansky.

Hérédité : cas sporadique.

28. — Fille, 11 ans 9 mois.

Naissance, développement psycho-moteur normaux.

L'insuffisance de la taille est remarquée, pour la première fois, à l'âge de 6 ans.

Adressée pour insuffisance de taille :
taille, 124 centimètres.

Examen radiologique : métaphyses denses, non homogènes, à limite irrégulière ; cartilage de conjugaison élargi. Répartition symétrique . maximum au genou et aux poignets.

Examen biologique : calcémie. 95 milligrammes ‰ ; phosphorémie, 40 milligrammes ‰ ; phosphatases alcalines, 6,4 unités Bodansky.

Hérédité : mère, 152 centimètres. Sœur de l'enfant, 14 ans, 142 centimètres, examen radiologique non précisé.

MILLER S.-M. et PAUL L.-W., 1964 [33] ;
ROSENBLOOM et SMITH D.-W., 1965 [50] :

Les premiers auteurs ont publié une analyse des signes radiologiques de la dysostose métaphysaire, à propos de 21 cas observés par les seconds. Ils présentent deux observations sporadiques et une héréditaire.

29. — S....-W... Fille de 9 ans 6 mois, revue à 14 ans.

Sans antécédents particuliers. Depuis l'âge de 14 mois, démarche dandinante.

A 9 ans 6 mois, mesurait 105 centimètres.

Vue à 14 ans pour insuffisance de taille et démarche dandinante :
se plaint de douleurs osseuses à l'effort : hanches, genoux, thorax ;
taille à 14 ans : 129 centimètres ;
élargissement des genoux, des poignets, saillie des trochanters, genu valgum ; abduction des hanches limitée à 40°.

Examen radiologique : pratiqué à 2 ans, 9 ans et 15 ans. Signes : métaphyses élargies, denses, non homogènes, irrégulières et dentelées avec fragmentation. Cartilage de conjugaison élargi. Epiphyses, diaphyses et âge osseux normaux. Répartition symétrique : genoux, chevilles, hanches avec coxa vara ; extrémité proximale de l'humérus ; distale du radius et du cubitus. Signes maximum à 2 ans, diminués à 9 ans ; seule, persiste, à 15 ans, une coxa vara bilatérale.

Examen biologique : calcémie, 100 milligrammes ‰ ; phosphorémie, 45 milligrammes ‰ ; phosphatases alcalines, 20 u. King Amstrong.

Hérédité : cas présenté comme sporadique, mais : le père mesure 162,5 cm. La grand-mère paternelle, l'arrière-grand-mère paternelle, l'arrière-arrière-grand-père mesuraient moins de 150 centimètres ; trois frères et sœurs du père, neuf cousins du père au deuxième degré et trois frères et sœurs du malade ont une taille normale, sans incurvation des jambes.

Traitement : à 9 ans 6 mois, l'enfant reçoit 100.000 u. de vitamine D par jour pendant cinq mois, sans régression des douleurs, ni modifications des signes radiologiques, ni biologiques (calcémie, phosphorémie).

30. — C...-W... Fille, 12 ans 6 mois.

Sans antécédents particuliers.

Dès la naissance, a été remarquée une incurvation des membres inférieurs, qui s'est aggravée à la marche.

Vue pour :
petite taille : 122 centimètres ;
élargissement des poignets, arcature modérée des membres inférieurs.

Examen radiologique : métaphyses denses, modérément dentelées. Répartition symétrique : extrémité proximale de l'humérus, distale des

radius et cubitus, proximale et distale du tibia, distale du fémur (hanches normales).

Examen biologique : calcémie, phosphorémie, phosphatases normales.

Hérédité : cas sporadique. Père, 180 centimètres. Mère, 162 centimètres. Frères et sœurs, taille normale.

31. — Garçon, 10 ans 6 mois.

Vu pour :

pied bot, jambes arquées ;
taille : 135,8 cm ;
jambes arquées par tibia vara avec jambe gauche instable ;
élargissement des poignets ;
limitation de l'extension des deuxième, troisième et quatrième doigts.

Examen radiologique : métaphyses irrégulières, élargies, denses, dentelées ; cartilage de conjugaison élargi ; diaphyses, épiphyses normales, maximum : chevilles, genoux, moins intense poignets, épaules, hanches.

Examen biologique : calcémie, phosphorémie, phosphatasémie normales.

Examen biopsique : pratiqué sur le calcanéum, montre, malgré l'absence de signes radiologiques à ce niveau, un cartilage pauvre en cellules, avec transition nette entre cartilage et os.

Traitement : ostéotomies correctrices.

Hérédité : les auteurs ont examiné 35 des parents, regroupé 24 sujets atteints, dont 2 sont décédés, les autres ont fait l'objet d'un bilan clinique et radiologique ; il y avait 11 sujets de moins de 12 ans, 19 sujets masculins, 5 sujets féminins. Ils ont pu ainsi établir un arbre généalogique sur cinq générations. Propositus compris, ils ont noté :

— une insuffisance de taille (dans le cinquième percentile) ;
— une arcature des membres inférieurs chez 19 membres sur 21 ;
— des douleurs osseuses : 19/21 (seuls les 2 enfants sans incurvation des membres inférieurs ne présentaient pas de douleurs). Ces douleurs décroissent avec l'âge pour disparaître totalement ou partiellement à la puberté. Il peut s'agir de douleurs très vives ;
— une gêne fonctionnelle appréciable, 3/21, à type d'instabilité de la marche ;
— une démarche dandinante, 18/21 ;
— un élargissement des poignets, 20/21 ;
— une difficulté d'extension des doigts, 11/21, s'exagérant avec l'âge ;
— des nouures costales sur les septième, huitième et neuvième côtes.

Radiologiquement : les troubles les plus nets siègent aux chevilles, aux genoux, hanche, poignets, épaules.

Biologiquement : calcémie, phosphorémie, phosphatases alcalines, chez la mère et les quatre collatéraux du propositus, sont normales.

Faits particuliers :

1° Des 7 malades de plus de 30 ans, 5 ont une cataracte ; 2 sont survenues dans l'enfance, 3 après la cinquantaine.

Des 17 malades de moins de 30 ans, 1 garçon a une cataracte congénitale.

Chez 9 malades, a été observé l'un des signes suivants : palais ogival (5/9), luette bifide (1/9), fissure palatine (2/9), syndrome de Pierre Robin (1/9).

Les auteurs pensent à deux possibilités de linkage.

2° Dans 1 cas, ils ont observé une hypoplasie de l'odontoïde avec subluxation de l'atlas sur l'axis, considéré comme non liée à la dysostose.

3° Dans 5 cas chez l'adulte, ils ont observé un foyer d'ostéoporose de la tête fémorale, soit bilatéraux, soit unilatéraux.

FORME JANSEN.

Nous regroupons 4 observations.

Jansen M., 1934 [21] :

1. — Garçon, 10 ans 4 mois.

Naissance normale, on avait alors noté l'existence d'un pied bot redressé par plâtre, pendant six semaines, à l'âge de 6 mois.

L'enfant a toujours été plus petit que ses frères et sœurs, qui étaient normaux.

A 1 an et demi, l'enfant rampe, mais ne marche pas encore à 3 ans. On note des nouures métaphysaires très nettes surtout aux chevilles et aux poignets. Première dent à 10 mois.

A 10 ans 4 mois, il est vu pour :

nanisme, grosses déformations, handicap de la marche ;

taille : 95 centimètres ;

le raccourcissement est majeur sur les membres, les membres inférieurs étant plus touchés que les membres supérieurs ; pied bot valgus ; nouures métaphysaires visibles, avec angulation à ce niveau ;

le crâne et le tronc sont normaux ; il n'existe pas les traits caractéristiques de l'achondroplase.

L'examen radiologique : très graves altérations métaphysaires, qui réalisent un gonflement, comme une « soufflure » des extrémités, la structure de la métaphyse est très irrégulière, nuageuse, avec zones calcifiées et limite imprécise avec l'os normal. Epiphyses normales mais basculées par rapport à l'axe diaphysaire. Diaphyses normales mais trapues, certaines sont légèrement incurvées. Age osseux normal. Siège : répartition symétrique, touchant tous les os longs des membres, en particulier à l'extrémité inférieure des tibias ; il existe, en outre, une atteinte du calcanéum. Les os du carpe et du tarse, le crâne, la colonne, les côtes et les clavicules sont normaux. Au voisinage de la crête iliaque, aspect nuageux.

Examen biologique : calcémie à 166 milligrammes ‰ à 5 ans, puis 130 milligrammes ‰ à 10 ans.

Examen biopsique pratiqué : pas de signes de rachitisme, ni signes tumoraux.

Hérédité : cas sporadique. L'auteur évoque un traumatisme intra-utérin. Origine ethnique : Hollande.

Cameron J.-A.-P., 1954 [3] :

2. — Garçon, 7 ans.

Grossesse. Naissance normale. Développement psycho-moteur normal. Marche à 12 mois.

Antécédent pathologique : pneumonie à 6 semaines.

Examiné pour :

déformation des membres inférieurs observée à l'âge de 12 mois pour la première fois ;
taille : 85,72 cm ;
nouures métaphysaires importantes sur tous les os longs, chapelet costal ;
genu valgum marqué ;
tête : apparemment volumineuse en regard de la taille, de type brachycéphale.

Examen radiologique : lésions limitées aux métaphyses : élargissement à type de gonflement « en masse », structure irrégulière : l'union diaphyse métaphyse est irrégulière, déprimée, en « tasse », avec zones denses semblant être des fragments isolés d'os compact alternant avec des zones claires. Noyaux épiphysaires normaux. La perturbation des axes des os longs semble plus liée à la déformation métaphysaire qu'à une incurvation des axes eux-mêmes. Les lésions ont une répartition symétrique sur tous les os longs, sur les omoplates près des glénoïdes, du bassin près du cotyle, les côtes sont touchées. Les vertèbres et le crâne sont sensiblement normaux. Les clavicules sont légèrement atteintes. Léger retard de l'âge osseux, mais discordant : très important au niveau des petits os du carpe et du tarse, sensiblement normal ailleurs.

Examen biologique : calcémie, 100 et 137 milligrammes ‰ ; phosphorémie, 34 et 49 milligrammes ‰ ; phosphatases alcalines, 16 et 20 u. King Amstrong.

Biopsie : amas cartilagineux anormaux au niveau de la métaphyse sans excès de tissu ostéoïde, ni ostéite fibreuse.

Traitement : ostéotomie correctrice à l'extrémité de chaque fémur.

Hérédité : cas sporadique. Père et mère, deux frères et une sœur normaux. Origine ethnique : Chine.

Weil S. [49] :

3. — Homme de 40 ans.

Examiné pour la première fois à l'âge de 16 ans, et avait été classé par Grebes dans le cadre des achondroplases.

Examen radiologique à 16 ans : métaphyses élargies, gonflées, de structure irrégulière, avec zones denses alternant avec des zones claires. L'anomalie respecte le fût de l'os et l'épiphyse qui se trouve coiffée par la cupule métaphysaire. Le cartilage de conjugaison se délimite mal de la métaphyse. Les lésions sont diffuses à tous les os du squelette, exception faite des petits os de la main et du pied, et du crâne.

A 40 ans, l'homme ne se plaignait que d'une limitation des mouvements.

Sa taille : 132 centimètres.

Examen radiologique à 40 ans : métaphyses soufflées, conférant aux os un aspect en « haltère ». Cartilages de conjugaison soudés. Structure de l'os spongieux normale, tout au plus légèrement ostéoporotique. Les surfaces articulaires sont normales, en particulier la glène humorale, le cotyle.

Examens biologiques : non rapportés.

Hérédité : non rapportée. Cas sporadique. Origine ethnique : Allemagne.

Gram P.-B., [19] :

4. — Fille, 5 ans.

Hospitalisation à 2 mois pour vomissements ; on note des altérations osseuses considérées comme appartenant à la maladie de Morquio.

Examen radiologique : angulation des os longs, élargissement des extrémités distales des os. Ostéoporose généralisée.

Examens biologiques : non pratiqués.

Marche à 3 ans. Psychisme normal. Taille : 76 centimètres à 3 ans.

A 5 ans, *vue pour* nanisme :

courte taille non rapportée à cet âge, avec atteinte prédominant sur les membres inférieurs, les membres supérieurs ayant une taille sensiblement normale ;

marche difficile, dandinante ; membres inférieurs en flexion ;

crâne macrocéphale.

Examen radiologique : métaphyses larges, soufflées, de structure irrégulière avec zones denses et zones claires ; lignes épiphysaires élargies inégales. Epiphyse et diaphyse sont normales ; pas d'ostéoporose, ni fracture.

Examen biologique : calcémie, 120 à 144 milligrammes ‰ ; phosphorémie, 22 à 34 milligrammes ‰ ; phosphatases augmentées, 7,4 à 28,2 u. Bodansky.

Biopsie : cellules désorientées. Zones éparpillées de calcification et d'ossification.

Exploration parathyroïdienne : quatre parathyroïdes normales.

Hérédité : cas sporadique.

A ces observations, nous ajouterons celle de SERRE H., récemment parue dans : *Archives Françaises de Pédiatrie*, XXII, 7, 1965 [51], se rattachant à la forme SCHMID :

— Fille, 7 ans 8 mois.

Antécédents : l'incurvation des membres inférieurs et le retard à la marche sont notés à 18 mois. Début de la marche à 24 mois, avec démarche dandinante. La croissance est ralentie à partir de l'âge de 3 ans.

Admise pour : retard statural et pondéral : 96 centimètres et 16,500 kg. S.S./S.I. : 1,4 (normale pour l'âge : 1,1 à 1,2), nanisme micromélique.

Examen clinique : nouures para-articulaires palpables surtout aux chevilles, poignets, moins nettes aux genoux.

Hyperlordose lombaire, attitude en adduction de la cuisse gauche, déformation en genu valgum du genou.

Démarche dandinante, sans véritable claudication.

Examen général normal.

Examen radiologique : lésions métaphysaires : métaphyses élargies, irrégulièrement dentelées, de densité non homogène, cartilages de conjugaison élargis. Diaphyses et épiphyses normales, il n'y a pas d'ostéoporose. Siège : répartition symétrique ; hanches, signes maxima avec coxa vara, métaphyses des os longs des membres, des métacarpiens, métatarsiens, certaines phalanges, de l'extrémité antérieure des côtes. Le rachis et le crâne sont respectés.

Examen biologique : bilan phospho-calcique normal. Fonctionnement rénal normal.

Hérédité :

Une sœur de 3 ans et demi : tableau clinique et radiologique très voisins.

Une sœur de 10 ans : atteinte de monstruosités congénitales des quatre membres : absence de mains, pieds bots très aplasiques, absence d'un grand nombre d'orteils.

Un frère de 13 ans : taille et morphologie normales.

Consanguinité : le père a épousé sa cousine issue de germain, mais le père présente une coxa vara bilatérale bien supportée, mesure 162 centimètres, présente un raccourcissement relatif des segments proximaux des membres par rapport aux segments distaux. Les diaphyses des os longs sont un peu courtes. Ceci plaide en faveur d'une transmission dominante du trait.

Traitements : l'enfant, entre 18 mois et 7 ans, a subi divers traitements vitamino-calciques, et cures hélio-marines qui sont restées sans effet. L'intervention correctrice de la coxa vara proposée par les auteurs semble avoir été refusée par les parents.

FORME SCHMID. — CONDITIONS ÉTIOLOGIQUES.

AUTEURS	OBSERVAT.	SEXE	AGE DE DÉCOUVERTE	CONDITIONS ÉTIOLOGIQUES	CONTEXTE FAMILIAL
HUHNE et SCHONFELD	1	M	5 ans	Insuffisance staturale, douleur à la marche	Cas sporadique
SCHMID	1	M	6 ans 1 mois	Insuffisance staturale, marche dandinante	Mère probablement
CATEL	1	M	1 an 10 mois	Insuffisance de taille, ne marche pas seul	Cas sporadique
LENK	1	F	2 ans	Suspicion de luxation congénitale de la hanche	Frère, père, oncle, grand-père
	2	M	Père de 1	Examen radiologique systémat.	
EVANS et CAFFEY...	1	F	22 mois	Marche dandinante, déformation des M. I.	Cas sporadique
GAY et BOUISSOU...	1	F	24 mois	Non rapporté	Mère
	2	F	Mère de 1	Examen systématique	
MAROTEAUX (1958)..	1	F	6 ans 6 mois	Insuffisance staturale	Cas sporadique
VAAN-DRAGER	1	M	9 ans	Fracture du cubitus, consolidation lente	Frère jumeau, sœur, mère et grand-mère maternelle
	2	M	9 ans (jumeau)	Examen systématique	
	3	F	Mère de 1	Examen systématique	
	4	F	4 ans (sœur de 1)	Examen systématique	
DAESCHNER	1	M	3 ans 6 mois	Nanisme, M. I. arqués	Le père
	2	M	41 ans (père de 1)	Examen systématique	
	3	M	10 mois	Suspicion de rachitisme	Cas sporadique
DE TONI.....	1	F	1 an 9 mois	Insuffisance staturale, marche dandinante	Cas sporadique
SPAHR	1	M	5 ans 6 mois	Radiographies pour fracture	Grands-parents, frère et sœur
	2	M	6 ans 6 mois	Examen systématique	
	3	F	4 ans 6 mois	Examen systématique	Atteinte de 4 membres de la fratrie sur 5
	4	M	26 mois	Examen systématique	
PETERSON	1	M	7 ans 4 mois	Impossibilité de courir	Père, grand-père Père
	2	F	13 ans	Insuffisance staturale	
	3	M	40 ans (père de 2)	Examen systématique	

FORME SCHMID. — CONDITIONS ÉTIOLOGIQUES (suite).

AUTEURS	OBSERVAT.	SEXE	AGE DE DÉCOUVERTE	CONDITIONS ÉTIOLOGIQUES	CONTEXTE FAMILIAL
STICKLER	10 8	M F	72 ans 7 mois	Cas familial	18 cas sur 7 générations
KOZLOWSKI (1962)..	1	F	6 ans	Insuffisance staturale et genu valgum	Cas sporadique
SCHMIDT	1	M	12 ans 6 mois	Insuffisance staturale	Cas sporadique
DENT et NORMAND...	1	F	2 ans	Insuffisance de taille, aspect rachitique	
	2	F	5 ans	Insuffisance de taille, gêne à la marche	Mère, 140 cm
	3	F	5 ans	Insuffisance staturale	Mère, 150 cm
	4	M	26 mois	Aspect rachitique	Cas sporadique
	5	F	2 ans 5 mois	Raccourcissement incurvation fémurs et humérus	Cas sporadique
MAROTEAUX (1963)..	1	M	13 ans	Insuffisance staturale	Famille de 6 : 2 sœurs atteintes
	2	F	10 ans (sœur de 1)	Examen systématique	Mère, 152 cm
	3	F	6 ans (sœur de 1)	Examen systématique	
	4	F	8 ans	Insuffisance de taille	Cas sporadique
	5	F	14 ans	Insuffisance de taille	
KOZLOWSKI	1	M	12 ans 10 mois	Insuffisance de taille	Le père et 4 collatéraux
	2	F	16 ans	Examen systématique	
	3	M	11 ans 8 mois	Examen systématique	
	4	M	9 ans 6 mois	Examen systématique	
	5	F	5 ans 6 mois	Examen systématique	
	6	M	11 ans 10 mois	Insuffisance de taille	Cas sporadique
	7	F	11 ans 9 mois	Insuffisance de taille	Cas sporadique
MILLER et PAUL..... ROSENBLOOM et SMITH	1	F	9 ans 6 mois	Insuffisance de taille, marche dandinante	Père, grand-mère
	2	F	12 ans 6 mois	Insuffisance de taille	Cas sporadique
	3	M	10 ans 6 mois	Pieds instables, jambes arquées	19 cas sur 5 générations : — 14 hommes sur 35, — 5 femmes sur 17

AUTEURS	OBS.	COXA VARA	M.I. Arqués ou Genu Valgum Genu Varum	Membres inférieurs Fémur ES	Fémur EI	Tibia ES	Tibia EI	Péroné ES	Péroné EI	Pied M	Pied
—	—	—	—	—	—	—	—	—	—	—	—
HUHNE et SCHONFELD	1				+	+	+	+	+	+	+
SCHMID	1	+	+	+	+	+	+	+	+		
CATEL	1		+		+	+	+	+	+		
LENK	1	+		+	+	+					
EVANS et CAFFEY	1	+	+	+	+	+	+	+	+		
GAY et BOUISSOU	1	+	+	+	+	+	+	+	+		
MAROTEAUX	1	+		+	+	+	+	+	+		
VAAN-DRAGER	1	+	+	+	+	+	+	+	+		+
	2	+	+	+	+	+	+	+	+		+
	4	+	+	+	+	+	+	+	+		
DAESCHNER	1	+	+	+	+	+	+				
	2		+		+	+					
DETONI	1	+	+	+	+	+	+	+	+		
SPAHR	1	+		+	+	+		+			
	2	+	+	+	+	+		+			
	3		+	+	+	+		+			
	4		+		+	+		+			
PETERSON	1	+		+	+	+	+	+			
	2	+	+	+	+	+	+	+			
KOZLOWSKI	1		+		+	+	+	+	+	+	+
SCHMIDT	1	+	+	+	+	+	+	+	+		
MAROTEAUX	1				+	+	+	+		+	
	2				+	+	+	+		+	
	3				+						
	4		+		+	+	+	+			+
	5				+	+	+	+			+
DENT et NORMAND	1	+	+	+	+	+	+	+	+		
	2	+	+	+	+	+	+	+	+		
	3	+	+	+	+	+	+	+	+		
	4	+	+	+	+	+	+	+	+		
	5	+	+	+	+	+	+	+	+		
KOZLOWSKI	1				+	+					
	2				+	+					
	3				+	+					
	4				+	+					
	5				+	+					
	6				+	+					
	7				+	+					
MILLER et PAUL, ROSENBLOOM et SMITH		7/12	12/12	7/12	12/12	12/12	11/11	12/12	11/11		
Fréquence		27/50	34/50	28/50	50/50	49/50	35/45	39/50	28/49	4/38	6/38
		54 %	68 %	56 %	100%	98 %	71 %	78 %	56 %	10 %	16 %

Remarque :

1) N'entrent pas dans ces pourcentages 18 cas de Stickler.
2) Ne sont considérés que les sujets en cours de croissance.
3) Selon Rosenbloom et Smith, les maximum d'intensité observés selon un ordre décroissant touchent les chevilles, les genoux, les poignets, les hanches et les épaules ; ces auteurs ne parlent pas des altérations des os des mains ni des pieds.

Membres supérieurs								Côtes clavicules						
Humérus		Radius		Cubitus		Main						Bas.	Vert.	Maximum d'intensité
ES	EI	ES	EI	ES	EI	M	P	EST	ED	EST	EXT			
—	—	—	—	—	—	—	—	—	—	—	—	—	—	—
+			+		+	+	+	+						Genoux
+			+		+			+			+			Genoux
+			+		+	+		+			+			Poignets
			+		+									Genoux
+			+		+			+						Hanches
														Hanches
+	+	+	+	+	+								+	Hanches
+			+		+		+							Humérus
+			+		+		+							Humérus
+	+	+	+	+	+		+							Coudes
+			+		+									Hanches
														Genoux
+			+		+			+	+					Genoux
			+		+			+						Genoux
			+		+	+		+						Genoux
			+		+			+						Genoux
								+						Genoux
			+		+									Genoux
			+		+									Poignets
+	+	+	+	+	+	+	+							Mains-pieds
+			+		+							+	+	Genoux
			+		+	+	+							Genoux
			+		+	+	+							Genoux
														Genoux
							+							Genoux
						+	+							Genoux
			+		+			+						Genoux
			+					+						Genoux
			+		+			+						Genoux
			+		+			+						Genoux
			+		+			+						Genoux
			+		+									Genoux
			+		+									Genoux
			+		+									Genoux
			+		+									Genoux
			+		+									Genoux
			+		+									Genoux
			+		+									Genoux
5/6	0/6	0/6	8/12	0/6	8/12			0/14	0/14					Remarque n° 3
17/44	3/44	3/44	39/50	3/44	39/50	7/38	8/38	14/49	1/49	1/38	0/38	1/38	1/38	
38 %	6 %	6 %	78 %	6 %	78 %	18 %	21 %	28 %	2 %	2 %	0 %	2 %	2 %	

Abréviations :

4) ES : extrémité supérieure. — EI. : extrémité inférieure. — M : métacarpien ou métatarsien. — P : phalanges. — EST : extrémité sternale. — ED : extrémité dorsale. — EXT : extrémité externe.

5) Sont regroupées sous une même rubrique les perturbations des axes des membres inférieurs, sachant que le genu varum et le tibia vara sont au moins deux fois plus fréquents que le genu valgum.

FORME SCHMID. — PRINCIPAUX CARACTÈRES CLINIQUES.

AUTEURS	OBS.	RÉF. au tabl. des tailles	INSUFFISANCE STATURALE	DÉFORMATIONS	MARCHE	AUTRES SIGNES
HUHNE et SCHONFELD	1	1 G	5 a. ; 95 cm ; — 3 DS	Nouures chapelet costal	Incertaine	Peau mate Nævi
SCHMID	1	2 G	6 a. 1 m. ; 86.5 cm ; — 6,7 DS	Membres arqués, nouures	Dandinante	
CATEL	1	3 G	1 a. 10 m ; 79 cm ; — 1,9 DS	Genu valgum et curvature chapelet costal	Ne marche pas seul à 1 an 10 mois	
LENK	1	1 F	2 a. ; 72 cm ; — 4 DS M. I. courts		Dandinante	
	2	4 G	Adulte, 136 cm		Dandinante	
EVANS	1	2 F	22 m. ; 76 cm ; — 2,1 DS	M.I. arqués, nouures	Dandinante	
GAY et BOUISSOU	1	3 F	24 m. ; 73 cm ; — 3,7 DS	M. I. arqués	Dandinante	
	2	4 F	Adulte, 135 cm	M. I. arqués		
MAROTEAUX	1	5 F	6 a. 6m. ; 94,5 cm — 2,3 DS Membres courts	Nouures nettes aux M.S.		Limitation articulaire
VAAN-DRAGER	1	5 G	9 a. ; 123 cm ; — 1,1 DS M. I. courts	Genu valgum, nouures aux M. S.	Dandinante	— Fracture cubitus droit
	2	6 G	9 a. ; 123 cm ; — 1,1 DS M. I. courts	Genu valgum, nouures aux M. S.	Dandinante	
	3	6 F	Adulte, 151 cm	Nouures des poignets		Fracture de jambe
	4	7 F	4 a. ; 94,5 cm ; — 1,6 DS		Normale	
DAESCHNER	1	7 G	3 a. 6 m. ; 81 cm ; — 2,1 DS	M. I. arqués, genu valgum, Nouures genoux, poignets	Dandinante	
	2	8 G	Taille non rapportée, membres courts		Dandinante	
	3	9 G	Taille non rapportée, membres courts			
DE TONI	1	8 F	1 a. 9 m. ; 72 cm ; — 2,5 DS	Genu varum	Dandinante	Limit. articul.

DS : déviation standard calculée d'après SEMPÉ [43]. G : garçon. — F : fille.

FORME SCHMID. — PRINCIPAUX CARACTÈRES CLINIQUES (suite).

AUTEURS	OBS.	RÉF. au tabl des tailles	INSUFFISANCE STATURALE	DÉFORMATIONS	MARCHE	AUTRES SIGNES
SPAHR	1	10 G	5 a. 6 m. ; 98 cm ; — 1,7 DS	Nouures chapelet costal	Dandinante	Caries dentaires
	2	11 G	6 a. 6 m. ; 106 cm ; — 2.4 DS	Nouures chapelet costal	Dandinante	Caries dentaires
	3	9 F	4 a. 6 m. ; 96 cm ; — 2 DS	Nouures chapelet costal		
	4	12 G	10 m. ; 79 cm ; — 2,7 DS	Nouures chapelet costal		
PETERSON	1	13 G	7 a. 4 m. ; 122 cm ; — 0.9 DS	Nouures chapelet costal		
	2	10 F	13 a. ; 102 cm ; — 5,9 DS	M. I. arqués	Dandinante	
	3	14 G	Adulte, taille non rapportée, extrémités courtes	M. I. arqués	Dandinante	
STICKLER	18 cas	S 1 et 2		Jambes arquées	Dandinante	
KOZLOWSKI	1	11 F	6 a. ; 92 cm ; — 4,6 DS Membres courts	Genu valgum marqué	Normale	Limitation articulaire
SCHMIDT	1	15 G	12 a. 6 m. ; 85 cm ; — 6,8 DS	Genu valgum	Début à 3 ans	Prognastisme Prot. des dents
MAROTEAUX	1	16 G	13 a. ; 21 cm ; — 4,8 DS	Mains, pieds courts, doigts boudinés		Taches pigment. cutanées
	2	12 F	10 a. ; 113,5 cm ; — 3,4 DS Membres courts	Mains trapues		
	3	13 F	6 a. ; 100 cm ; — 1,7 DS M. I. courts			
	4	14 F	8 a. ; 103,6 cm ; — 3,4 DS Membres courts	Incurvation des M. I. en Varus		Limit. articul. discrète
	5	15 F	14 a. ; 112 cm ; — 6,4 DS Membres courts	Mains courtes, doigts boudinés		
DENT	1	16 F	2 a. ; 79 cm ; — 1,7 DS Membres courts	M. I. arqués, nouures chapelet costal	Dandinante	
	2	17 F	5 a. ; 100 cm ; — 1.7 DS Membres courts	M. I. arqués, nouures	Dandinante	Saillie du front

FORME SCHMID. — PRINCIPAUX CARACTÈRES CLINIQUES (suite et fin).

AUTEURS	OBS.	RÉF. au tabl. des tailles	INSUFFISANCE STATURALE	DÉFORMATIONS	MARCHE	AUTRES SIGNES
	3	18 F	5 a. ; 93 cm ; — 3,6 DS Membres courts	M. I. arqués, nouures	Dandinante	Saillie du front
	4	17 G	26 mois ; 85 cm ; N	M. I. arqués, nouures		
	5	19 F	2 a. 5 m. ; 65 cm ; — 7,5 DS Membres courts	Fémur, humérus arqués, nouures chapelet costal		
KOZLOWSKI	1	18 G	12 a. 10 m. ; 127 cm ; — 2,4 DS Membres courts	Nulles	Normale	Front bombé
	2	20 F	16 a. ; 158 cm ; — 0,5 DS	Nulles	Normale	
	3	19 G	11 a. 8 m. ; 129 cm ; — 1,9 DS	Nulles	Normale	
	4	20 G	3 a. 6 m. ; 127,5 cm ; — 0,7 DS	Nulles	Normale	
	5	21 F	6 a. 6 m. ; 103 cm ; — 1,6 DS	Nulles	Normale	
	6	21 G	11 a. 10 m. ; 120 cm ; — 3,3 DS	Nulles	Normale	
	7	22 F	11 a. 9 m. ; 124 cm ; — 2,7 DS	Nulles	Normale	
MILLER et PAUL, ROSENBLOOM et SMITH	1	23 F	9 a. 6 m. ; 105 cm ; — 4,2 DS	Nouures des genoux, M. I. arqués	Dandinante	Douleurs à la marche
	2	24 F	12 a. 6 m. ; 122 cm ; — 3,6 DS	M. I. arqués		
	3	22 G	10 ans 6 mois ; 135 cm ; N	Nouures des genoux et poignets	Dandinante	Douleurs
	18 autres cas			Jambes arquées sauf dans 1 cas (3 b)	Dandinante excepté chez 3 malades	Douleurs régressant à l'adolescence

La forme Jansen.

Auteurs	Sexe	Motif du premier examen	Conditions étiologiques		
			Age du diagnostic	Mode de découverte	Contexte familial
Jansen	M	Pied bot à la naissance	10 ans 6 mois	Insuffisance de la taille, grosses déformations, handicap majeur de la marche	Cas sporadique
Cameron	M	Déformations notées à 12 mois	7 ans	Insuffisance de la taille, grosses déformations	Cas sporadique
Weil	M	Considéré comme achondroplase à 16 ans	40 ans	Insuffisance de la taille	Non précisé
Gram	F	Considéré comme maladie de Morquio à 2 ans	5 ans	Nanisme	Cas sporadique

Auteurs	Signes cliniques majeurs				
	Référence aux tableaux des tailles	Insuffisance staturale	Marche	Déformations	Autres signes
Jansen	J	Nanisme portant essentiellement sur les membres : 95 cm (— 6,7 DS), à 10 ans 6 mois	Pratiquement impossible	Nouures visibles, thorax normal	Piet bot
Cameron	C	Nanisme portant essentiellement sur les membres : 85,7 cm (— 6,1 DS), à 7 ans	Marche à 12 mois	Nouures visibles, chapelet costal, genu valgum	
Weil	W	132 cm, adulte	Non précisée, sujet ouvrier	Non précisée	Limitation articulaire
Gram	G	Nanisme portant essentiellement sur les membres inférieurs, à 3 ans : 76 cm (— 5,2 DS)	Marche à 3 ans, marche dandinante	M.I. en flexion	Macrocéphale

Auteurs	Signes radiologiques		
	Lésions métaphysaires	Siège par ordre décroissant d'intensité	Os indemnes
Jansen	Gonflement, soufflure, structure irrégulière, limite imprécise avec l'os norm.	Chevilles, genoux, poignets, épaules, métacarpes, phalanges, calcanéum	Crâne, vertèbres, côtes, os du carpe et du tarse, clavicules
Cameron	Gonflement en « masse », structure irrégulière, limites imprécises	Répartition symétrique sur tous les os longs, les omoplates près des glenoïdes, le bassin près du cotyle, les côtes, atteinte légère des clavicules.	Vertèbres, crâne, âge osseux discordant, carpe et tarse
Weil : 1° à 16 ans	Métaphyses « soufflées », structure irrégulière, limites imprécises en cupule	Lésions diffuses à tout le squelette, excepté →	Crâne, petits os de la main, petits os du pied
2° à 40 ans	Métaphyses « soufflées », os en « haltère », spongieux légèrement, ostéoporotique, surfaces articulaires normales	Idem	Idem
Gram	Métaphyses larges « soufflées », structure irrégulière, ostéoporose diffuse	Lésions diffuses à tout le squelette	Crâne, os de la face hypoplasiques

Auteurs	Signes biologiques					
	Calcémie	Phosphorémie	Phosphatacémie	% réabsorption du phosphore	P.S.P.	U.I.V.
Jansen	166 et 130 mg ‰					
Cameron	100 et 137 mg ‰	34 et 49 mg ‰	16 et 20 u K.A.			
Gram	120 à 144 mg ‰	22 à 34 mg ‰	7,4 à 28,2 u Bodansky	53 à 58	59 %	Normale

III. — HISTORIQUE.

Bien que son titre puisse prêter à confusion : « affection particulière aux épiphyses et métaphyses », l'observation rapportée par Hühne et Schonfeld, en 1929 [20], semble bien devoir être considérée comme un cas de dysostose métaphysaire, puisque les signes radiologiques étaient strictement métaphysaires, et puisque la biopsie montrait des altérations du cartilage de croissance localisées à la métaphyse. Les noyaux épiphysaires présentaient quelques modifications discrètes, mais « rien qui ne puisse être considéré comme pathologique ».

En 1934, Murk Jansen, de Leyde (Hollande), rapporte l'observation d'une chondrodystrophie touchant électivement les métaphyses et donne à l'affection le nom de dysostose métaphysaire. Il rattache la maladie à un traumatisme intra-utérin.

En 1949, F. Schmid, de Heidelbert (Allemagne) décrit la forme modérée de l'affection et, le premier, souligne la probalité du caractère héréditaire. Il ouvrait alors la voie à de nombreuses publications.

En France, c'est à M. Lamy et P. Maroteaux que revient le mérite d'avoir fait connaître la dysostose métaphysaire, tant dans sa forme typique que dans ses formes discrètes.

Actuellement, nous regroupons 25 publications, dont 4 en France : Gay et Bouissou, 1956 ; Maroteaux et Lamy, 1958 ; Serre et collaborateurs, 1961 ; Maroteaux, 1963. De ces 25 publications, 24 ont pu être utilisées réunissant ainsi 31 probants dans la forme Schmid, 4 dans la forme Jansen. L'affection ayant un caractère héréditaire, nous avons dénombré, dans ces 24 publications, 84 malades, adultes compris, dont l'observation est assez détaillée.

Ainsi envisagée, la dysostose métaphysaire entre dans le groupe des chondrodystrophies génotypiques [24], affection du cartilage de croissance à son pôle métaphysaire, respectant l'épiphyse et la diaphyse, elle altère essentiellement la croissance de l'os en longueur.

IV. — CONDITIONS ETIOLOGIQUES.

1° Fréquence.

La dysostose métaphysaire reste une affection rare. Mais il n'est pas exclu qu'une meilleure connaissance des formes discrètes en augmente la fréquence [31] et [23].

Dans la forme de Jansen, elle reste exceptionnelle : 4 cas décrits.

Dans la forme Schmid, nous regroupons 31 probants, tous enfants ou adolescents, ayant permis de dépister l'affection avec certitude chez 29 autres enfants ou adolescents, et de la suspecter voire de l'affirmer chez 24 adultes.

2° Sexe.

Miller S.-M. et Paul L.-M. [33], Rosenbloom A.-L. et Smith D.-W. [50] observent une prédilection pour le sexe masculin tant en fréquence qu'en intensité. En fait, pour la forme Schmid, adultes compris, sur un total de 84, nous trouvons 45 individus de sexe masculin, soit 53,5 %, 39 de sexe féminin. Par contre, dans la forme Jansen, il existe, sur 4 cas, 3 sujets de sexe masculin.

3° Conditions génétiques.

a) *Dans la forme* Schmid, nous retrouvons 15 cas sporadiques, dont 6 garçons, 16 cas héréditaires dont la majeure partie semble à transmission dominante :

8 cas où deux générations successives semblent atteintes ;

3 cas où trois générations successives sont atteintes ;

1 cas et le nôtre où quatre générations successives sont atteintes ;

1 cas où cinq générations successives sont touchées [33] ;

1 cas avec sept générations successives [46]

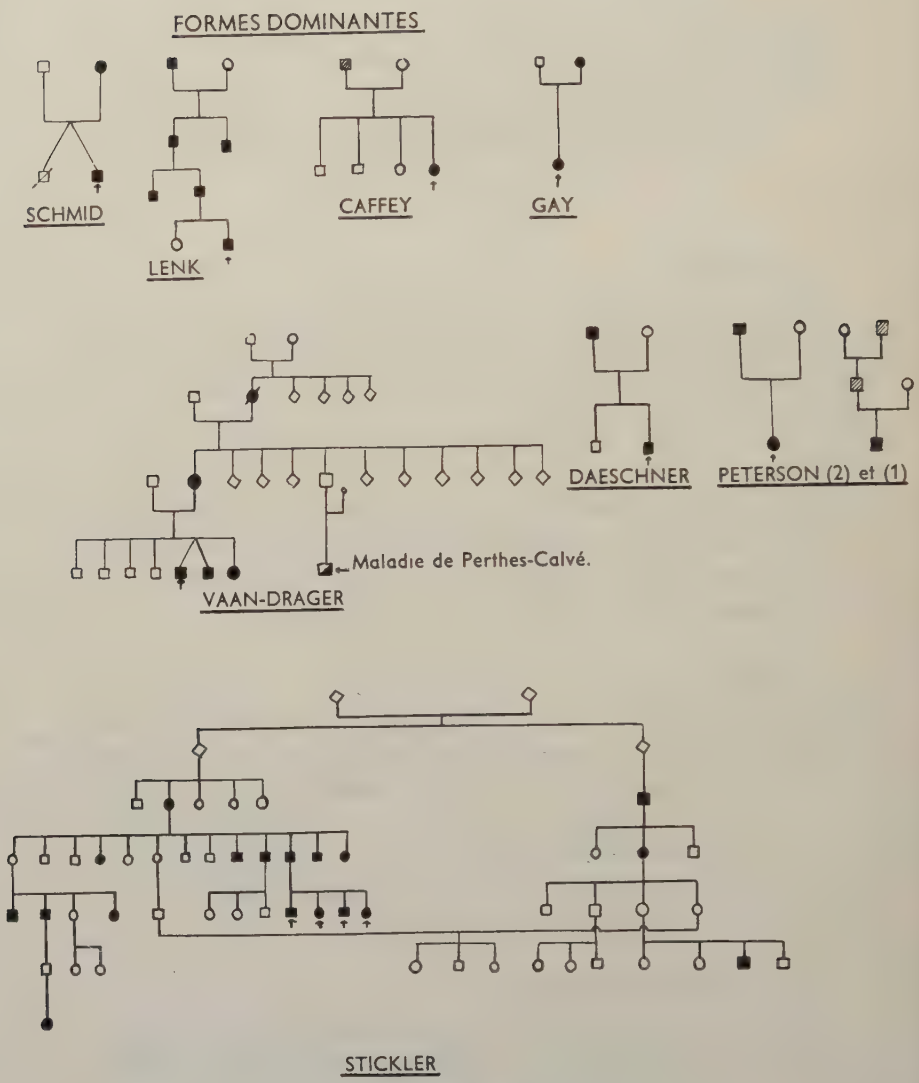

Fig. 25.

La non-prédominance importante d'un sexe sur l'autre permet, semble-t-il, de penser qu'il s'agit d'un mode de transmission dominant autosomique.

Pour Miller S.-M. et Paul L.-M. [33], Rosenbloom A.-L. et Smith D.-W. [50], il y aurait cependant des lésions plus marquées dans le sexe masculin. Ces auteurs invoquent une

HÉRÉDITÉ DOMINANTE (suite)

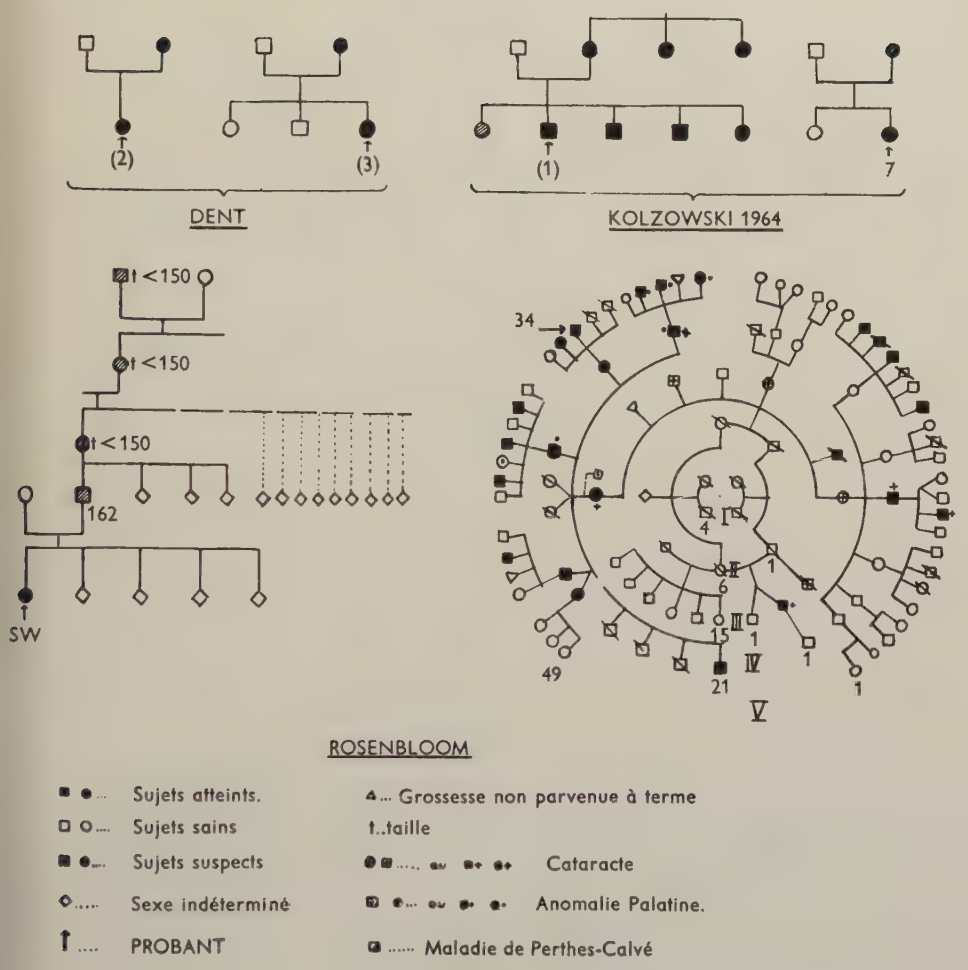

Fig. 26.

pénétrance incomplète dans le sexe féminin. Mais l'observation des divers cas rapportés dans la littérature ne permet pas de conclure.

Enfin, dans le cas de Spahr, il s'agirait d'une hérédité autosomique récessive avec consanguinité chez les grands-parents (frères et sœurs) [40]. On rapprochera de même les

FORMES DOMINANTES (suite)

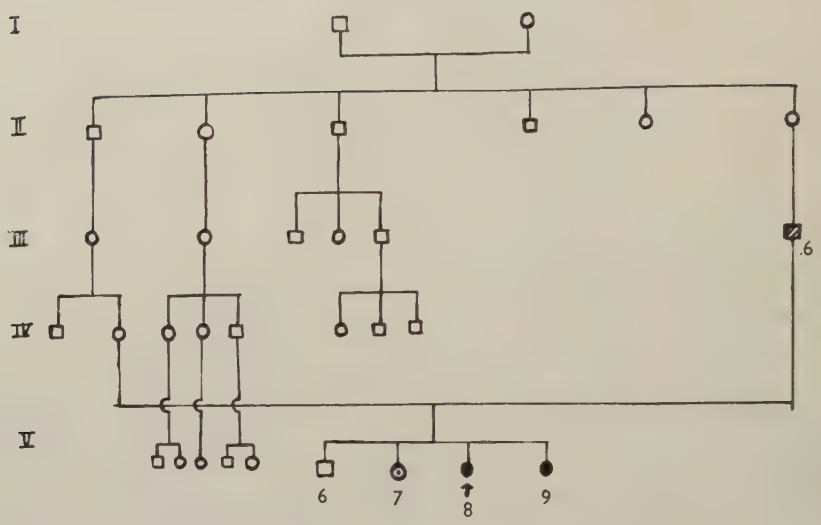

III - 6 COXA.VARA bilaterale - 162 cm

V - 8 et 9 Dysostose Métaphysaire.

V - 7 Polymalformée.

SERRE.H

Fig. 27.

observations de Mac Kuzick [28] et [29], de Maroteaux [31], qui semblent réaliser cliniquement un groupe particulier.

Rosenbloom et Smith [50] ont évoqué la possibilité de liaison de la dysostose métaphysaire avec la cataracte congénitale d'une part, le palais ogival et la fissure palatine d'autre part.

b) *Dans la forme* Jansen, les 4 cas observés sont sporadiques. On a invoqué la possibilité de mutations mais ceci reste à l'état d'hypothèse, et le petit nombre de cas publiés ne permet pas d'apprécier si l'affection est d'ordre génétique ou non.

FORMES RÉCESSIVES

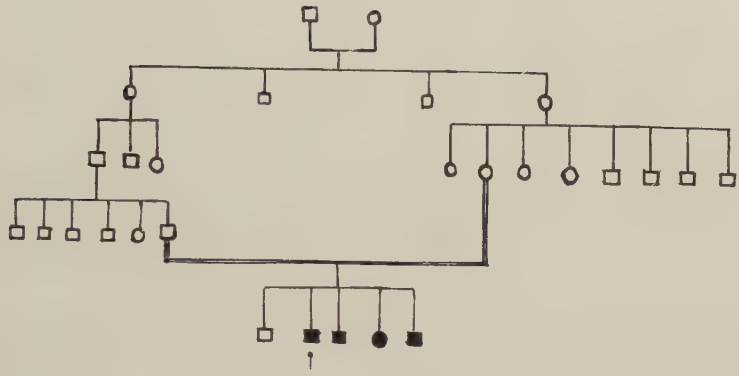

SPAHR

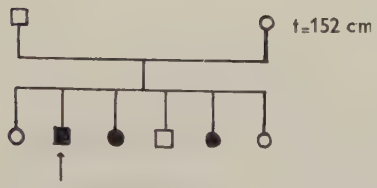

MAROTEAUX

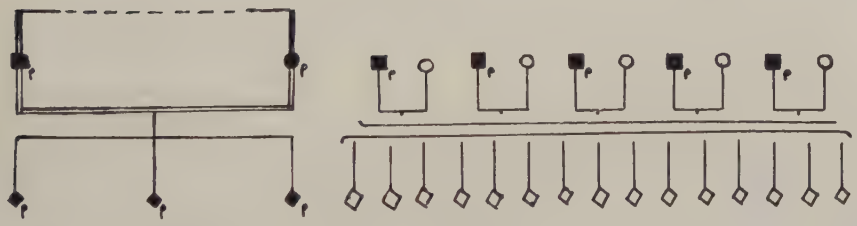

Mc KUSICK

---- Consanguinité

P---------- troubles des phanères

Fig. 28.

CAS SPORADIQUES

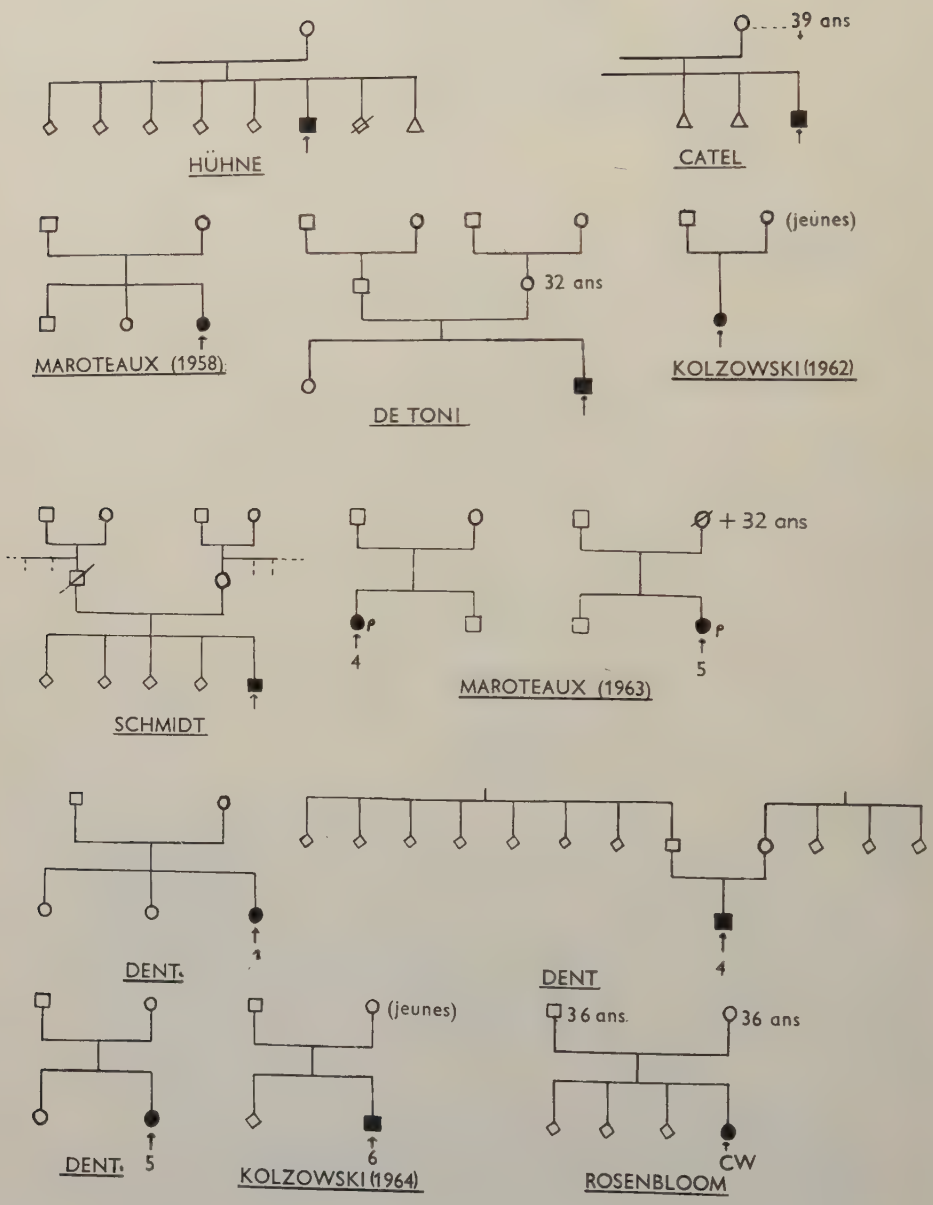

Fig. 29.

4° Conditions ethniques.

a) *Dans la forme* Jansen, on observe l'affection chez un Hollandais, un Chinois, un Allemand ; l'origine du malade de Gram, en Amérique, n'est pas rapportée. Deux malades ont été observés mais non publiés, à Paris, par Maroteaux [31].

b) *Dans la forme* Schmid, le premier cas décrit est allemand, le nombre des publications allemandes et anglo-saxonnes est important. Mais Maroteaux a observé l'affection chez un Nord-Africain [31]. Elle a également été observée en Pologne [22] et [23].

Mac Kusick [28] et [29] l'a particulièrement étudiée chez les *Amish* de Lancaster, en Pensylvanie. Les *Amish* constituent un isolat génétique très fermé où la consanguinité est très élevée. Et l'auteur apprécie, dans ce groupe ethnique, la fréquence de la maladie à 2 ‰. Les Amish sont de confession Mennonite, actuellement 40.000 en Amérique, ils ont émigré d'Europe au XVIIme siècle. Leur confession religieuse conditionne leur vie en cercle fermé. Actuellement, en Europe, on en dénombre : 70.000 en Hollande, 20.000 en Allemagne, 10.000 en France (pour d'autres auteurs 2.000) et 3.000 en Suisse. En France : la concentration la plus importante est rencontrée à Montbéliard mais on en rencontre surtout en Alsace-Lorraine. Les Mennonites les plus au sud sont rencontrés à Saint-Genis, en pays de Gex [5].

V. — ETUDE CLINIQUE.

Nous envisagerons successivement la forme de SCHMID, la plus fréquente, et la forme JANSEN, exceptionnelle.

La forme Schmid.

Il s'agit d'enfants petits, aux jambes arquées, poignets et chevilles élargis, chez lesquels l'examen radiologique montre des signes localisés à la seule métaphyse, à topographie symétrique, constante au niveau des genoux.

A) AGE DE DÉCOUVERTE.

Il existe deux âges de prédilection :

— Entre 20 et 36 mois, âge où l'enfant commence à marcher ;

— Entre 11 et 14 ans, âge où la petite taille inquiète malgré une puberté proche, mais, dans ces derniers cas, l'interrogatoire révèle souvent que les déformations ou la démarche dandinante ont été déjà remarquées vers l'âge de 2 à 3 ans.

Rarement, la maladie est dépistée à la naissance ou dans la première année, devant une incurvation des membres inférieurs.

B) MODE DE DÉCOUVERTE.

Dans la majeure partie des cas, l'enfant est amené à être examiné pour une *taille insuffisante,* soit seul motif de consultation, soit s'associant à d'autres signes inquiétants qui, selon leur importance décroissante, sont :

— Les *troubles de la marche,* non pas tant dans le retard de la marche que retrouve l'interrogatoire, que la démarche dandinante en canard, parfois une marche difficile avec pieds instables, ou encore la simple impossibilité de courir, en fait rarement signalée.

— Des *douleurs ostéo-articulaires* spontanées [20], [22], [50], ou à l'effort, ces douleurs pouvant être extrêmement vives et être comparées à des « rages de dent » : Rosenbloom et Smith.

— Les *déformations* des membres inférieurs, le plus souvent arcature avec genu varum, moins souvent genu valgum, ou aspect épaissi des articulations. Ces déformations étant assez souvent mises sur le compte d'un rachitisme.

— Rarement, c'est à l'occasion d'une fracture [40] et [47].

Dans un cas seulement, c'était une suspicion de luxation congénitale de hanche.

C) Symptômes.

La dysostose métaphysaire associe en effet, cliniquement, une insuffisance de taille et des déformations prédominant aux membres inférieurs, dans la plupart des cas.

1° *L'insuffisance staturale.*

Elle est souvent intense ; dans la plus grande partie des cas,, elle se situe dans la deuxième déviation standard et au-dessous, pouvant, dans certains cas, être très importante ([32] : — 6,8 D.S.) ; dans de rares cas, la taille est subnormale : Dent [9], Kozlowski [23], Rosenbloom [50].

Cette insuffisance de taille est essentiellement liée à un *raccourcissement des membres,* portant plus sur les membres inférieurs que sur les membres supérieurs. Soit il s'agit d'un raccourcissement de chaque segment, alors proportionnés entre eux. Soit ce raccourcissement prédomine sur un segment : segment proximal, segment distal avec mains et pieds courts, doigts boudinés [31], plus rarement semble-t-il sur le segment intermédiaire. Les membres bien musclés ont ainsi un *aspect trapu.*

2° *Les déformations* évoquent celles du rachitisme.

Elles sont de deux types : selon l'axe et selon le diamètre.

— Selon l'axe :

incurvation des membres inférieurs essentiellement, soit globale avec genu varum, soit d'un seul segment

avec genu varum ou genu valgum. Parfois aussi, c'est un genu recurvatum [4], un pied valgus ou varus.

— Selon le diamètre :

nouures para-articulaires, les plus fréquentes siégeant aux genoux, aux chevilles, puis aux poignets ; soit visibles, soit seulement palpables. Elles font rechercher un chapelet costal encore plus fréquent.

3° *L'aspect général.*

La tête semble volumineuse par rapport à la taille,, mais la mesure du périmètre crânien est normale par rapport à l'âge. Il n'existe pas de bosses frontales ni pariétales saillantes, pas d'ensellure nasale franche, pas de prognathisme du maxillaire inférieur. Tout au plus, certains auteurs soulignent les traits grossiers du visage, un front bombé, un discret élargissement de la racine du nez (Kozlowski [22] et [23]).

Le tronc est normal, mais l'hyperlordose lombaire est toutefois assez fréquente.

Dans certains cas, le thorax est déformé, avec protusion sternale, sillon de Harrison, ou thorax court élargi à sa base.

Une limitation articulaire, essentiellement des hanches, à l'abduction, en rapport avec une coxa vara [10], [22], [32], [9] et [33]. Rosenbloom observe, chez la moitié de ses malades, une limitation de l'extension des doigts, surtout deuxième, troisième et quatrième doigts.

Par ailleurs :

L'âge dentaire et la dentition sont normaux.

L'état des phanères et du revêtement cutané [28], [29] et [31] : cheveux clairsemés, sourcils, cils rares ou absents.

Le psychisme normal de l'enfant.

Le bon état de santé habituel sans hypotonie articulaire.

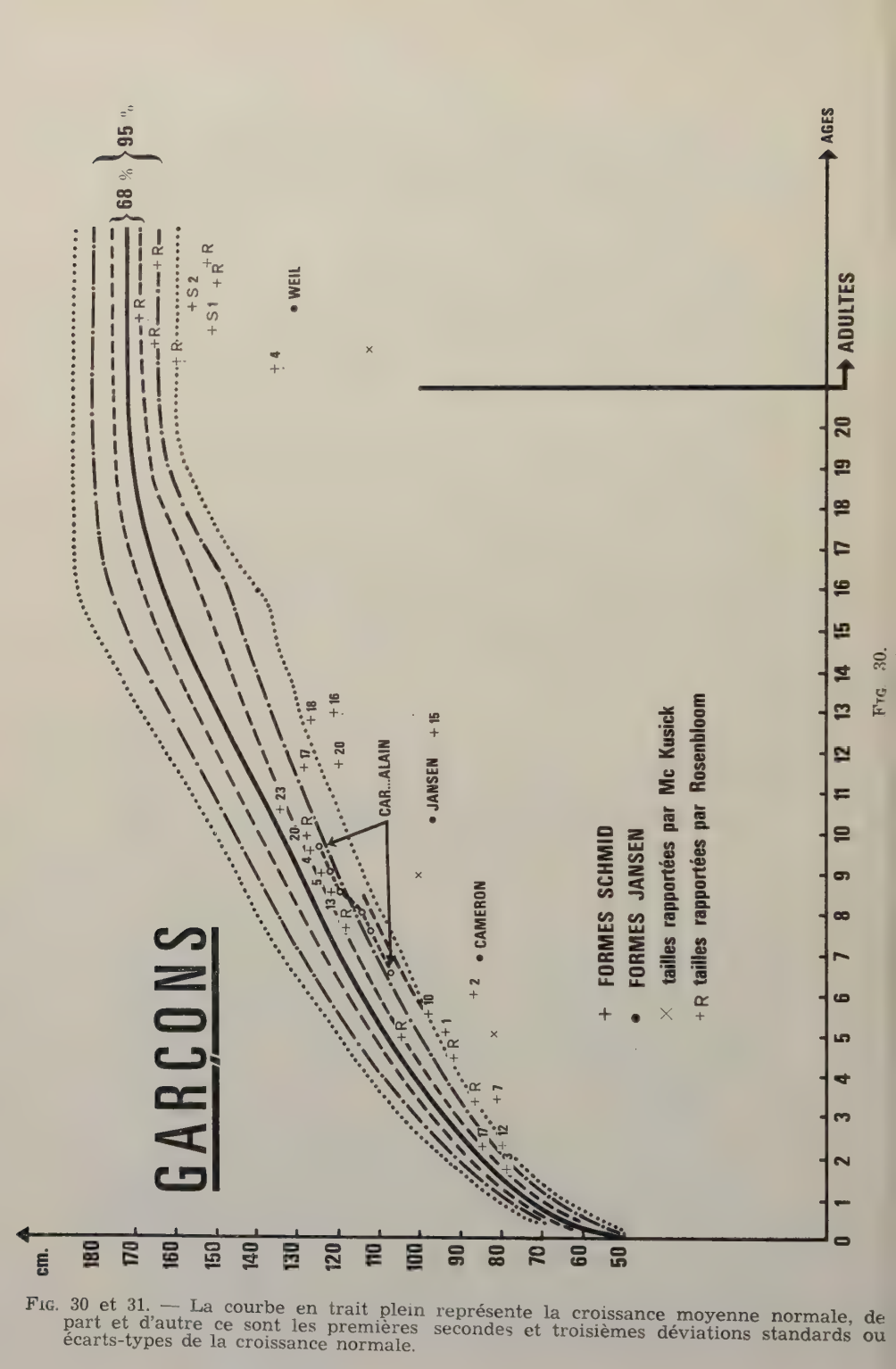

FIG. 30.

FIG. 30 et 31. — La courbe en trait plein représente la croissance moyenne normale, de part et d'autre ce sont les premières secondes et troisièmes déviations standards ou écarts-types de la croissance normale.



FIG. 31.

Les chiffres correspondent aux observations rapportées aux tableaux : pages 62, 63, 64. troisième colonne (G : garçon ; F : filles).
L'insuffisance de taille est très variable.

D) Les signes radiologiques.

a) *L'âge osseux* est normal.

b) *Les lésions,* constamment retrouvées près du genou, situées sur les métaphyses, respectent diaphyses et épiphyses et groupent cinq types de signes :

1) *élargissement* de la métaphyse, en champignon, en pavillon de trompe plus ou moins prononcé, sans aspect soufflé, sans bec métaphysaire ;
2) *densification* non homogène de la métaphyse d'aspect floconneux, nuageux sur une hauteur variable, avec parfois images lacunaires mêlées à des îlots d'ossification irréguliers ;
3) métaphyse mal limitée par une *ligne irrégulière dentelée* ou finement grignotée, imprécise et floue ;
4) *fragmentation* [33] ou micro-fractures [10] inconstantes au cours d'examens successifs, détachant de petits îlots osseux surtout à la périphérie de l'os ;
5) élargissement du cartilage de conjugaison de hauteur irrégulière.

c) A ces signes positifs, il faut ajouter *deux signes négatifs* de haute valeur [33] :

1) les noyaux épiphysaires sont normaux ;
2) la diaphyse est normalement ossifiée, pouvant avoir un aspect trapu incurvé, rarement dans son ensemble, le plus souvent près de ses extrémités, réalisant dans les cas extrêmes une angulation « en crosse » [47], [11] et [46].

1° *Répartition des lésions.*

Les lésions ont une topographie symétrique sur tous les os d'ossification enchondrale, essentiellement les os longs des membres.

a) *Siège des lésions :*

Une seule atteinte est constante au genou, la métaphyse fémorale inférieure (100 %) et la métaphyse tibiale supé-

rieure (98 %), fréquemment celle de l'extrémité supérieure du péroné (78 %).

Puis, c'est le poignet (78 %), la cheville (71 %), la hanche (56 %) avec coxa vara (54 %), l'extrémité supérieure de l'humérus (38 %).

Viennent ensuite les atteintes costales (28 %), celles des phalanges (21 %) et des métacarpiens des mains (18 %) ; celles des phalanges (16 %) et des métatarsiens (10 %) des pieds.

Le coude (6 %), la clavicule, le bassin, les vertèbres, les extrémités dorsales des côtes sont rarement touchés.

Le crâne, en règle générale, est respecté ; pourtant certains auteurs ont signalé des modifications : Kozlowski [22] : un aspect dense du rocher ; Schmidt [39] : un aspect décalcifié.

b) *Intensité des lésions en fonction du siège :*

Mis à part les observations de Rosenbloom, nous trouvons le maximum d'intensité : au niveau du *genou* (76 %), au niveau des hanches (10 %), du poignet ou de l'épaule (5 %), des mains et des pieds, ou du coude (2 %). Tandis que Rosenbloom et Smith, dans la famille qu'ils observent, trouvent une intensité décroissante sur les chevilles, les genoux, les poignets, les épaules et les hanches [50]).

2° *Les déformations axiales.*

Observées dans 68 % des cas, soit c'est un *membre arqué* dans son ensemble, avec le plus souvent (1 cas sur 2) genu varum, ou genu valgum. Dans certains cas, la déviation axiale intéressera surtout les chevilles (le propositus de Rosenbloom [50]).

Les déformations intéressent essentiellement les *membres inférieurs*, toutefois une déformation axiale du membre supérieur peut être notée [47].

Il n'existe aucune différence entre les lésions observées dans les divers types étiologiques de la maladie : sporadique, héréditaire dominante, héréditaire récessive.

E) Les autres examens.

1° *Les examens biologiques sont normaux.*

Bilan phospho-calcique :

La calcémie, la phosphorémie et la phosphatasémie, pratiquement toujours rapportées, sont normales. La calciurie, la phosphaturie et la clearance du phosphore sont également normales. On peut pratiquer une perfusion calcique, un bilan des échanges calciques, qui ne montreront aucune perturbation du métabolisme phospho-calcique. De même, le dosage des muco-polysaccharides urinaires est normal.

2° *La biopsie.*

Pratiquée lorsqu'une ostéotomie correctrice s'impose, montre des îlots cartilagineux au contact de la métaphyse, voire au sein même de la métaphyse. L'agencement en groupes isogéniques axiaux est fortement perturbé. L'os compact et l'os spongieux sont normaux. Il n'y a ni ostéite fibreuse, ni excès de tissu ostéoïde.

3° *Le caryotype.*

Pratiqué une seule fois par Schmidt [39] sur un cas sporadique, montrait, sur une culture de cellules leucocytaires, à partir de 97 cellules obtenues en quatre cultures : 88 cellules pourvues de 46 chromosomes ; 9 cellules pourvues de 47 chromosomes. Dans ces 9 cellules, le chromosome supplémentaire a été identifié comme appartenant au groupe 16, ceci dans toutes les cultures. Mais le faible nombre de telles cellules ne permet pas de conclure.

F) Evolution.

Quel que soit le traitement, la croissance semble ralentie (voir diagramme des tailles, F 5, 14 et 15) dans certains cas, ou reste dans le même écart-type dans d'autres cas (G 10 et observation Car... Alain).

Les déformations axiales peuvent s'exagérer avec le début de la marche, mais, par la suite, régresser partiellement de façon spontanée (Rosenbloom [50]). Au cours de

la croissance, *des complications* peuvent être représentées par :

— la gravité des déformations, elle-même source d'impotence fonctionnelle [50] ;

— des fractures, en fait rares, parfois de consolidation lente [47].

Les signes radiologiques sont eux-mêmes susceptibles de certaines fluctuations avec phases d'amélioration et d'exagération spontanées ou du fait d'une mise au repos [33] et [50] ; [11], [6], [9], [39] et [46]. Contrairement à l'opinion généralement admise, Rosenbloom et Smith, Miller et Paul pensent que ces signes peuvent disparaître totalement avant la soudure des cartilages de conjugaison.

L'évolution se fait vers un *adulte de petite taille confinant* au nanisme :

— pour les hommes : 153 centimètres en moyenne, avec comme extrêmes 113 centimètres (Mac Kusick [29]) et 167,5 cm (Rosenbloom [50]) ;

— pour les femmes : 143 centimètres en moyenne, avec comme extrêmes 140 et 152 centimètres.

Dans les formes discrètes, tout peut se résumer à un nanisme.

Dans les autres cas, on retiendra l'aspect incurvé des membres inférieurs ; les nouures des genoux, chevilles, poignets et côtes ; la tête apparemment volumineuse, tandis que le périmètre crânien est normal, le faciès est normal.

On peut observer une démarche dandinante, mais, chez la plupart de ces sujets, il n'existe pas d'handicap majeur à la marche, il s'agit d'individus vifs et vigoureux. Cependant, 2 adultes sur 9 de Rosenbloom ont présenté des douleurs coxales survenues après l'âge de 30 ans.

A l'examen radiologique :

Les os ont un aspect trapu avec extrémités larges.

L'incurvation diaphysaire, lorsqu'elle existe, intéresse les extrémités de l'os et se rencontrent surtout aux genoux.

La coxa vara, de même que chez l'enfant, n'est pas constante. Des complications peuvent se voir à l'âge adulte.

Il n'existe pas de prédisposition particulière aux arthroses précoces. Mais, en cas de perturbation exagérée de la statique des hanches, il y a tout lieu de penser à la prédisposition particulière aux coxarthroses plus ou moins tardives [48].

Rosenbloom rapporte avec une particulière fréquence (6/19) l'existence de foyers d'ostéo-nécrose de la tête fémorale, unilatéraux ou bilatéraux.

En règle générale, le bassin est épargné, on ne relève qu'un seul cas de dystocie (Dent et Normand [9]).

La longévité de la vie est tout à fait normale (Stickler [46], et l'arrière-grand-père de notre malade).

La forme Jansen.

Dans cette forme majeure, c'est un nanisme avec déformations graves des membres inférieurs qui fait découvrir des lésions métaphysaires intenses.

Quatre cas publiés : Murk Jansen, Cameron, Weil et Gram. Deux cas ont été observés par Maroteaux et Royer, à Paris, mais non publiés [31]).

A) Age.

Age auquel sont observées les déformations pour la première fois : à la naissance pour le malade de Jansen [21] ; à l'âge de 12 mois pour le malade de Cameron [3] ; à 16 ans pour le malade de Weil [49] ; à 2 mois pour le malade de Gram [19].

Age de découverte réelle : 10 ans 4 mois ; 7 ans ; 40 ans ; et 5 ans.

Dans deux cas [21] et [19], la marche est très handicapée, avec retard important du début de la marche.

B) Mode de découverte.

Les déformations, le handicap à la marche et le nanisme.

Fig. 32.

Fig. 33.

Fig. 34.

Fig. 35.

Le malade de Murk Jansen.

Aspect clinique. Malade âgé de 10 ans 4 mois. On remarque, en particulier, l'aspect très court et très déformé des membres, en regard du tronc et de la tête ; les nouures métaphysaires, les déformations axiales.

Aspect radiologique : étendue des lésions du côté de la diaphyse, gonflement métaphysaire, structure irrégulière, aspect géodique.

Fig. 36.

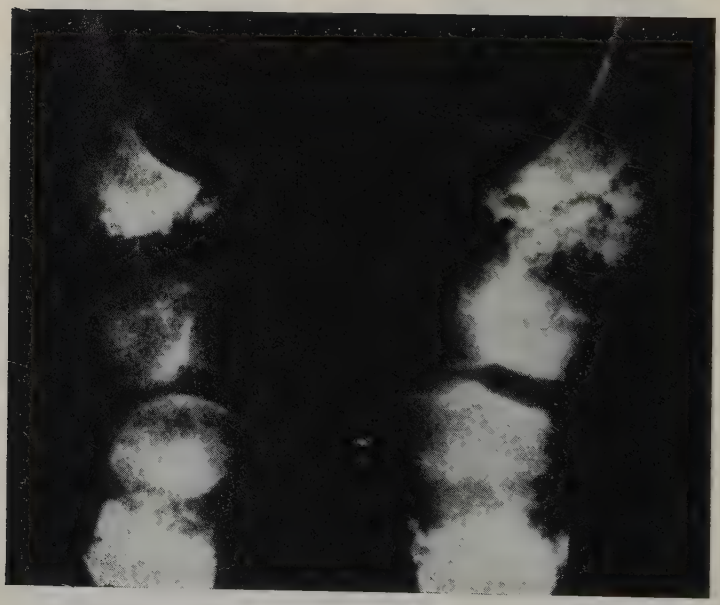

Fig. 37.

Fig. 38.

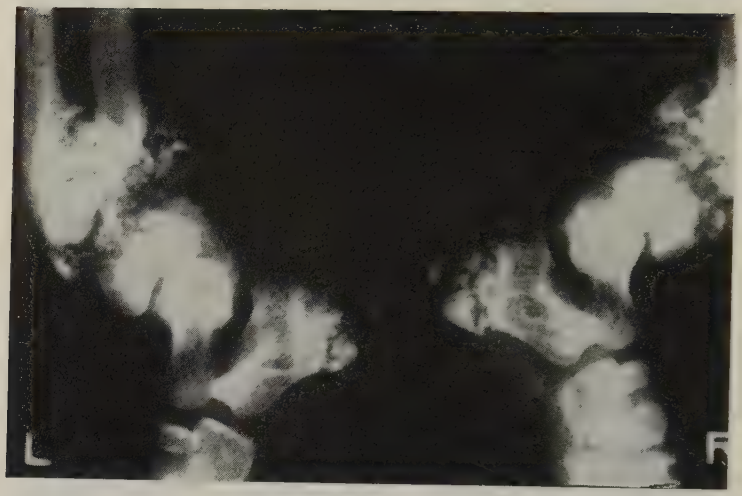

Fig. 39.

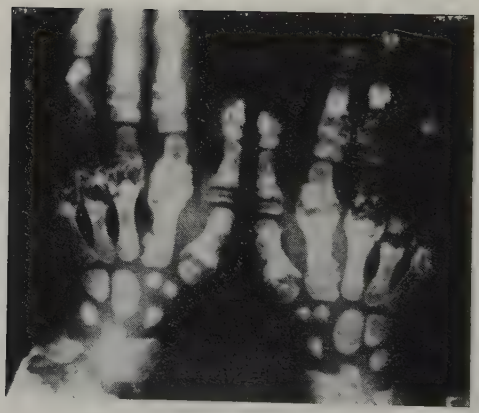

Fig. 40.

Fig. 41.

Le malade de Murk Jansen *(suite)*.

Aspect radiologique (fig. 36 à 41) : on retient les lésions des phalanges, des métacarpiens, du calcanéum. (Extrait du *Zschr. Orthopäd Chir.*, 61, 1934, pp. 277 à 280.)

C) Signes d'examen.

1° *Le nanisme* est très important (5 à 7 D.S.), portant essentiellement sur le raccourcissement des membres, surtout inférieurs.

2° *Les déformations :*

Très importantes nouures épiphysaires visibles et palpables sur tous les os longs, le chapelet costal n'est pas toujours retrouvé [21].

Perturbation des axes des membres : pied bot [21], genu valgum [3].

3° *La gêne à la marche* est majeure dans deux cas. Le malade de Jansen fait quelques pas sur la pointe des pieds, celui de Gram a une démarche dandinante. Cependant, le malade de Weil semble avoir une activité normale.

4° *Signes accessoires :* Cameron signale un aspect particulier du visage avec exophtalmie légère, hypertélorisme, crâne de type brachycéphale.

D) Les signes radiologiques.

Ils sont beaucoup plus intenses que dans la forme précédente.

a) Les altérations métaphysaires associent :

1) un élargissement des métaphyses réalisant une soufflure des extrémités des os longs ainsi déformés en haltère ;
2) des zones denses irrégulières, inhomogènes, par endroits très riches en dépôt calcique, alternant avec des zones claires lacunaires volumineuses ;
3) la limite métaphysaire est extrêmement imprécise, irrégulière et déchiquetée, globalement creusée en cupule ;
4) le cartilage de conjugaison, normal près de l'épiphyse, est, de ce fait, très élargi et irrégulier du côté de la métaphyse ;
5) les diaphyses, normalement ossifiées, sont trapues, massives ; dans un seul cas [21], quelques diaphyses ont un axe légèrement incurvé ;
6) les épiphyses sont normales, ainsi que les surfaces articulaires. La perturbation des axes des membres se réalise au niveau des métaphyses, les épiphyses basculant sur l'axe diaphysaire [21], [3] et [49].

b) Le siège des lésions est plus diffus que dans la forme Schmid.

Maximum au niveau des os longs des membres, en particulier des membres inférieurs, n'épargnant pas métacarpiens, métatarsiens et phalanges.

Dans un cas, atteinte de la grande apophyse du calcanéum [21].

Dans deux cas [3], [49], atteinte de tout le squelette à l'exception des petits os de la main, du pied et du crâne.

L'omoplate étant atteinte près de la glène, le bassin près du cartilage en y.

La répartition des lésions est symétrique.

c) Il n'y a ni ostéoporose, ni fracture.

Cameron observe un léger retard de l'âge osseux.

E) Les examens biologiques [21], [3] et [19].

Hypercalcémie : observée dans les trois cas, transitoire dans le cas présenté par Cameron ; elle peut s'élever à 166 (Jansen), 137 (Cameron) et 144 milligrammes ‰.

Hypophosphorémie observée chez le seul malade de Gram [19].

Hyperphosphatasémie également chez le seul malade de Gram. Cet auteur avait évoqué un hyperparathyroïdisme secondaire que confirment l'hypercalciurie et l'hyperphosphaturie. Malgré l'aspect radiologique, une cervicotomie exploratrice a montré des parathyroïdes normales.

F) La Biopsie [21], [3] et [19].

Ce sont des amas de cellules cartilagineuses avec perte de l'agencement en colonne, avec enclaves au sein de l'os métaphysaire, modifications de l'affinité tinctoriale de la substance fondamentale.

G) Evolution.

Seul, le malade de Weil est observé à l'âge adulte.

Il présente un nanisme micromélique ; ouvrier, il a une activité pratiquement normale et ne se plaint que de limitations articulaires.

Les signes radiologiques sont nets : les os longs, soufflés à leurs deux extrémités, prennent une forme en haltère, leur structure est normale, les cartilages de conjugaison ont totalement disparu.

Autres formes.

Il s'agit essentiellement de formes en fonction de l'intensité des signes radiologiques :

1) La forme intermédiaire décrite par VAAN-DRAGER [47], où les altérations métaphysaires réalisent :

— un élargissement cônique, en flacon d'Erlenmeyer, à la limite de la soufflure ;
— des géodes lacunaires importantes et étendues ;
— une déformation nette en crosse.

Elle entre ainsi dans la forme SCHMID mais fait transition entre la forme habituelle et la forme JANSEN (*).

2) La forme partielle ou discrète décrite par MAROTEAUX [31] et par KOZLOWSKI [23].

Les altérations métaphysaires sont légères, prédominent sur les segments distaux :

— élargissement minime ou nul de la métaphyse ;
— densification métaphysaire floue avec micro-géodes ;
— métaphyse à limite frangée ouatée ;
— cartilage de conjugaison irrégulièrement élargi ;
— absence de perturbation des axes, pas de coxa vara.

Malgré la discrétion des signes radiologiques, l'insuffisance de taille peut atteindre — 6,4 D.S. (observation V de MAROTEAUX [31]), ou bien la taille peut être normale (observations II et IV de KOZLOWSKI [23]).

(*) Il en est de même de la forme décrite par SERRE H. [51].

VI. — ANATOMIE PATHOLOGIQUE.

Rappel anatomique.

Pendant la croissance, les noyaux épiphysaires sont séparés des noyaux diaphysaires d'ossification par une bande cartilagineuse : le cartilage de conjugaison. La métaphyse est l'extrémité juxta-cartilagineuse de la diaphyse, zone d'ossification du cartilage de croissance. Radiologiquement, le cartilage de conjugaison, transparent, dessine une bande régulière, mince, à bords sensiblement parallèles.

Histologiquement, on distingue de l'épiphyse vers la diaphyse :

1) une zone jeune, juxta-épiphysaire ou couche de réserve : les cellules cartilagineuses s'y divisent ;
2) une zone de maturation ou couche sériée : les cellules grossissent et s'ordonnent en colonnes ou groupes isogéniques axiaux ;
3) une zone hypertrophiée : les cellules s'hypertrophient, prélude à la dégénérescence ;
4) une zone de calcification provisionnelle : les cellules dégénèrent tandis que des vaisseaux venus de la diaphyse érodent les capsules cartilagineuses.

A la périphérie du cartilage, le cylindre osseux périostique s'enfonce dans le cartilage, vers l'épiphyse, précédé d'une virole périchondrale : l'encoche de Ranvier.

La forme Schmid.

La description s'appuie sur les rapports de Hühne et Schonfeld [20], Evans et Caffey [11], Vaan-Drager [47], Peterson [36], Schmidt [39] et Dent [9].

La zone jeune est normale.

Les troubles apparaissent dans la zone de maturation. La disposition en colonne s'altère. Au lieu des groupes isogéniques axiaux, ce sont des amas cellulaires sphériques ou ovalaires plus ou moins allongés, perdant leur orientation axiale. Les cellules et la substance fondamentale ont un aspect morphologique normal.

Au voisinage de la zone de calcification provisionnelle. persistent des îlots de cellules cartilagineuses, et la limite d'ossification est irrégulièrement dentelée.

Au sein de la métaphyse, on pourra retrouver des îlots cartilagineux de volume plus ou moins important.

Les éperons diaphysaires sont refoulés en surplomb vers l'extérieur.

L'os compact est normal

L'os spongieux est normal, tout au plus ses travées s'épaississent vers la métaphyse et divergent vers les bords de la diaphyse écartés à ce niveau.

Les noyaux épiphysaires sont normaux.

Il n'y a pas d'ostéite fibreuse pouvant signer une hyperactivité des parathyroïdes.

Il n'y a pas de tissu ostéoïde en excès, et la calcification de l'os est normale, écartant tout rachitisme ; et l'on ne retrouve pas, comme dans cette affection, une large zone où s'entremêlent logettes cartilagineuses et logettes ostéoïdes [34].

La forme Jansen.

Trois malades sur quatre ont eu une biopsie : Jansen [21], Cameron [3] et Gram [19].

La zone jeune est normale.

Les troubles apparaissent dans la zone de maturation : disparition de l'agencement en colonnes axiales, amas arrondis ou ovalaires de cellules cartilagineuses, la substance fondamentale perd plus ou moins sa teinte basophile, devient par endroits éosinophile, il existe des îlots irréguliers d'ossification.

La zone de calcification provisionnelle est extrêmement irrégulière ; à son contact, l'os est dense, comprend des îlots de cellules cartilagineuses dégénérées voire calcifiées.

Le périoste est parfois épaissi.

L'os compact est normal.

L'os spongieux est normal.

Les noyaux épiphysaires sont respectés.

Il n'y a pas de signes d'ostéite fibreuse [34].

En somme, dans la dysostose métaphysaire, quelle que soit sa forme, existent des signes communs :

— amas arrondis ou ovalaires, sans orientation, de cellules cartilagineuses d'aspect normal ;
— densification irrégulière de la métaphyse dont la limite est déchiquetée ;
— enclaves cartilagineuses au sein de la métaphyse ;
— absence de lésions de l'os compact, de l'os spongieux et des noyaux épiphysaires.

Ce qui va différencier la forme Jansen sera :

— l'intensité particulière des lésions ;
— et la modification de l'affinité tinctoriale de la substance fondamentale.

VII. — PATHOGENIE — PHYSIOPATHOLOGIE.

A) Pathogénie.

Dans l'état actuel de nos connaissances concernant la physiologie du cartilage de conjugaison, il est impossible de définir le mécanisme de la maladie.

Cameron [3] pense que le cartilage se trouve dans l'impossibilité de se transformer en tissu osseux. Cependant, la soudure des cartilages est observée normalement à la fin de la croissance chez ces malades. L'ossification est donc ralentie, freinée, mais non impossible.

Le contexte clinique et histologique évoquerait, pour certains auteurs, un trouble du fonctionnement de la cellule cartilagineuse, peut-être même de son capital enzymatique.

B) Physiopathologie.

La petite taille.

La seule arcature des membres inférieurs ne saurait expliquer l'insuffisance de taille ; Rosenbloom [50] et la plupart des auteurs s'accordent à souligner la brièveté des membres : le cartilage fonctionne au ralenti.

Les déformations.

Evans et Caffey ont démontré les effets du poids du corps sur les déformations des membres inférieurs.

La statique du membre inférieur conditionne elle-même l'intensité des déformations. Chez notre malade, l'ostéotomie tibiale correctrice a modifié les angles diaphyso-métaphysaires du genou (Lefebvre et Savart [25]) ; d'un genu varum très prononcé avant l'intervention, ils sont passés à un genu valgum modéré actuellement. L'ostéotomie correctrice, pratiquée à distance des lésions, a modifié la statique du genou et, par contre-coup, les déformations.

Fig. 42. — Fémur droit, juillet 1958, Car... Alain.

Fig. 43. — Jambe droite, août 1958, Car... Alain.

Schématisation des lésions (I).

Schémas obtenus à partir de calques de radiographies. On retiendra. d'une part, les altérations métaphysaires proprement dites ; d'autre part, les déformations axiales : axes diaphysaires, angles diaphyso-métaphysaires corespondant à un genu varum. Le malade avait 3 ans. l'ostéotomie tibiale correctrice n'avait pas encore été pratiquée.

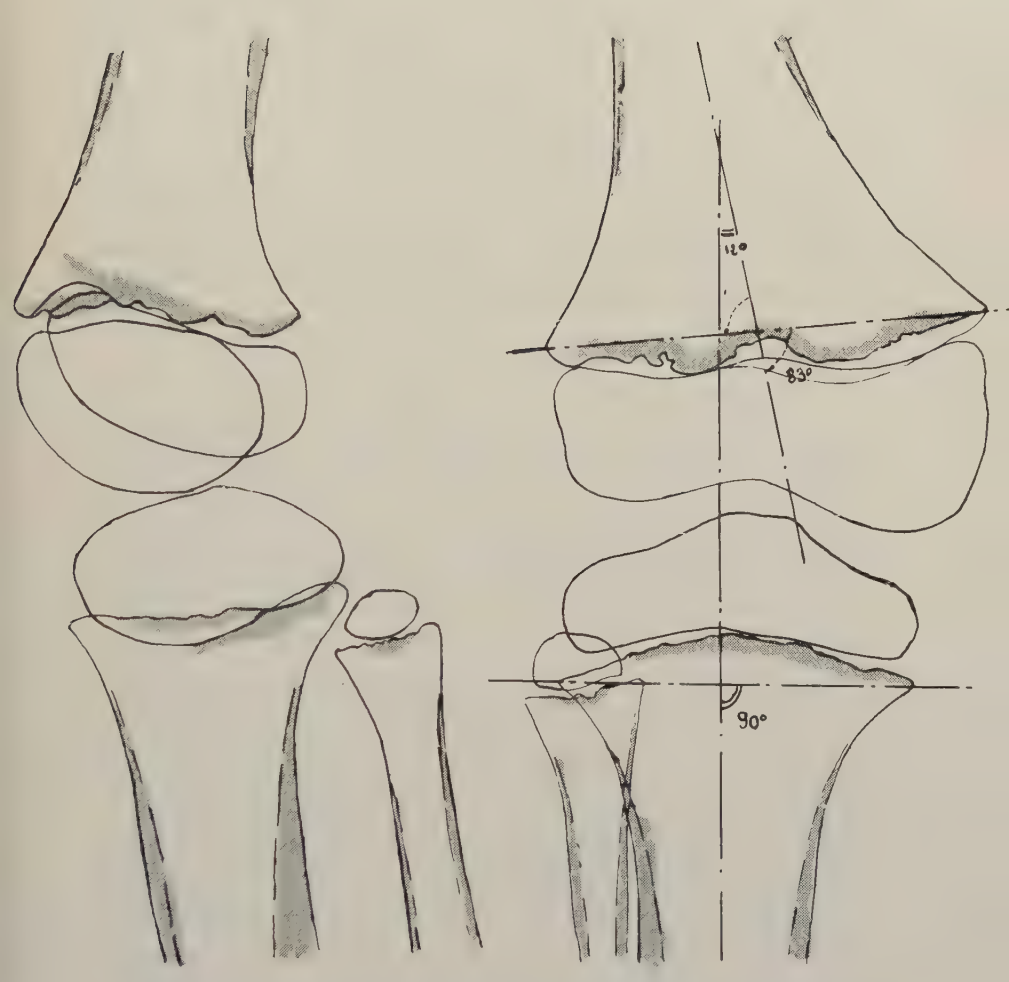

Fig. 44. — Genou droit, mars 1965, Car... Alain.

Schématisation des lésions (II).

Schémas obtenus à partir de calques de radiographies. On retiendra les altérations métaphysaires :
— élargissement de la métaphyse ;
— densification non homogène ;
— limite irrégulière ;
— accroissement irrégulier en hauteur du cartilage de conjugaison.

D'autre part, les angles du genou correspondent à un léger genu valgum. Le malade a 9 ans et demi, l'ostéotomie correctrice a été pratiquée il y a six ans.

Ces déformations siègent au niveau de la métaphyse et respectent la diaphyse.

Ces déformations, la coxa vara en particulier, conditionnent la démarche dandinante.

Mais, aux membres supérieurs, les déformations sont rares, la déformation en crosse de l'humérus décrite par Weil s'explique du fait de l'étendue des lésions et de l'action des muscles pectoraux.

Les signes radiologiques.

L'élargissement de la ligne épiphysaire s'explique du simple fait du retard d'ossification de la zone de dégénérescence cartilagineuse tandis que la zone jeune, histologiquement normale, semble avoir un fonctionnement normal.

Les îlots cartilagineux s'ossifient lentement et irrégulièrement : la limite métaphysaire est irrégulière, et la métaphyse peut contenir des îlots cartilagineux : géodes, microgéodes.

A la périphérie, selon Vaan-Drager [47], les cellules périostées semblent jouer un certain rôle dans la réalisation de l'élargissement métaphysaire, de même que la désorientation des groupes cellulaires cartilagineux (Weil [49]). Au-dessus du cartilage qui tarde à s'ossifier, l'os métaphysaire est riche en calcium qui ne participe pas au processus normal d'ossification (Weil [49]) : la métaphyse est dense.

Ces signes radiologiques sont susceptibles de modification : Dent et Kozlowski ont montré que l'immobilisation déterminait une diminution de l'intensité des signes radiologiques ; à l'inverse, la reprise d'activité est source d'aggravation.

L'élargissement de la berge interne des diaphyses fémorales et tibiales incurvées s'intègre dans le processus normal d'organisation de l'os compact en fonction des forces qui lui sont appliquées.

Au terme de cette analyse, nous ne pouvons que souligner une fois de plus la stricte localisation métaphysaire de l'affection.

VIII. — NOSOLOGIE.

La dysostose métaphysaire dans le cadre des chondrodystrophies génotypiques.

La dysostose métaphysaire constitue une entité par rapport aux autres chondrodystrophies génotypiques. Reprenant la classification de ces affections, établie par Lamy et Maroteaux [24], et comme ces auteurs eux-mêmes le suggèrent, nous placerons la dysostose métaphysaire entre les chondrodystrophies touchant la diaphyse et l'épiphyse et les chondrodystrophies touchant essentiellement les épiphyses. Nous avons ainsi :

1° Le groupe des chondrodystrophies perturbant la croissance en longueur de l'os par anomalies du cartilage de conjugaison dans son ensemble :

— achondroplasie ;

— dyschondrostéose de Leri et Jean Weil.

2° Les chondrodystrophies perturbant la croissance en longueur de l'os par anomalie du cartilage de conjugaison à son pôle métaphysaire :

— dysostose métaphysaire.

3° Les chondrodystrophies intéressant électivement ou de façon majeure les noyaux épiphysaires, les noyaux du carpe et du tarse :

— dysplasies spondylo-épiphysaires :
maladie de Marquio,
dysplasie polyépiphysaire,
dysplasie spondylo-épiphysaire tardive ;

— la maladie de Hurler et les syndromes voisins associant aux troubles de la croissance des troubles métaboliques.

4° Les chondrodystrophies où la croissance cartilagineuse est anarchique :

— maladie exostosante ;

— dyschondroplasie d'Ollier ;

— syndrome de Mafucci.

Unité de l'affection.

L'accord n'est pas fait en ce qui concerne l'unité ou la dualité de la dysostose métaphysaire.

Il existe des différences ; du point de vue génétique, on ne connaît que des cas sporadiques de la forme Jansen : cliniquement et radiologiquement, les signes sont plus intenses et plus diffus dans la forme Jansen ; biologiquement, dans cette forme, on rencontre une hypercalcémie qui peut être transitoire (Cameron) ; histologiquement, on trouve une modification de l'affinité tinctoriale de la substance fondamentale dans cette seule forme.

Mais l'observation de Vaan-Drager et celle de Serre H. réalisent un état intermédiaire entre les formes Jansen et les formes Schmid. L'observation de Vaan-Drager se rattache aux premières par le type et l'intensité des lésions aux membres supérieurs, aux secondes par l'aspect des lésions aux membres inférieurs, par le mode étiologique à transmission héréditaire autosomique dominante.

Aussi, aurions-nous plutôt tendance à admettre l'unicité de l'affection.

I. — L'examen des arbres généalogiques de Stickler et de Rosenbloom objective des cas où un sujet sain se trouve entre deux générations atteintes. On observe cela trois fois dans la famille de Stickler, deux fois dans la famille de Rosenbloom. Sans revenir sur la difficulté du diagnostic de l'affection chez l'adulte, on peut penser qu'il existe une moins grande pénétrance du gène, en particulier chez la femme (4 cas sur 5). Cela souligne la nécessité d'une enquête familiale poussée dans les cas apparemment sporadiques, et voire même dans les cas récessifs ; Rosenbloom

pense que, dans ces cas, outre les possibilités de mutation dominante, l'un des parents peut posséder un allèle de la dysostose métaphysaire avec défaut de pénétrance.

II. — Parmi les formes récessives, nous retrouvons deux formes particulières :

Une forme cliniquement et radiologiquement assimilable à la forme de Schmid, décrite par Spahr.

Une forme décrite par Mac Kusick, et retrouvée par Maroteaux, réalisant une atteinte des segments distaux, sans coxa vara, associée à des troubles des phanères (absence de sourcils, cheveux clairsemés), c'est la forme partielle.

Cependant, Kozlowski rapporte l'observation d'une forme partielle à prédominance distale, sans coxa vara mais sans troubles des phanères, où le mode de transmission est de type dominant, autosomique.

En tout état de cause, il semble donc impossible pour l'instant de considérer les formes récessives comme autonomes, et de les opposer aux formes dominantes.

Mais ceci permet d'établir une unité de filiation des divers aspects de la dysostose métaphysaire des formes graves du type Jansen, aux formes partielles du type Maroteaux et Mac Kusick, en passant par les formes moyennes du type Schmid.

IX. — DIAGNOSTIC.

Le diagnostic positif.

Il s'appuiera sur des arguments cliniques, radiologiques et biologiques.

1° Les arguments cliniques :

Ils associent un retard statural, parfois véritable nanisme micromélique, des déformations de type rachitique (nouures, incurvation des membres inférieurs) et parfois des troubles de la marche.

Mais le tableau clinique peut se résumer à un simple retard de taille avec aspect trapu global ou segmentaire des membres. C'est le cas particulier des formes frustes, et chez l'adulte.

2° Les arguments radiologiques :

Capitaux, ils s'appuient sur trois éléments.

a) *L'atteinte métaphysaire :* métaphyses élargies, à structure osseuse irrégulière densifiée, avec ligne bordante irrégulière. Hauteur exagérée du cartilage de conjugaison.

Les lésions, constantes près du genou, ont une topographie symétrique, intéressant les os longs, y compris ceux des mains et des pieds, respectant les petits os du carpe, du tarse, le crâne et souvent la colonne.

En effet, soit dans la forme Jansen, soit dans la forme Schmid, peuvent être observées des atteintes des corps vertébraux : aplatissement, plateaux d'aspect ondulé.

Le degré des lésions, tout en restant à peu près semblable sur les métaphyses homologues, varie de façon considérable d'une métaphyse à l'autre. De même, il est variable d'un

malade à l'autre et fait distinguer une forme très intense : la forme JANSEN, une forme modérée : la forme SCHMID. La discrétion des signes radiologiques peut s'observer soit d'emblée (formes partielles), soit secondairement spontanément au cours de la croissance, ou bien à l'occasion d'une immobilisation.

Les signes disparaissent avec la soudure des cartilages de conjugaison, rendant le diagnostic difficile chez l'adulte.

b) *L'intégrité des épiphyses* est un signe de valeur, les diaphyses sont trapues, souvent incurvées, mais leur structure est normale, sans déminéralisation.

c) *La coxa vara,* responsable de la démarche dandinante, est fréquente mais non constante, c'est pourtant un signe précieux au cours de l'enquête familiale.

3° LES ARGUMENTS BIOLOGIQUES :

Compléments importants du diagnostic.

Les taux du calcium, du phosphore et des phosphatases dans le sang sont normaux. Il n'y a pas de troubles de la fonction urinaire, on ne trouve pas d'élimination urinaire anormale de phospho-éthanolamine, ni des muco-polysaccharides.

Mais trois observations sur quatre de la forme JANSEN font état d'une hypercalcémie qui jointe, dans un cas, à une hypophosphatémie, avait fait discuter une hyperparathyroïde non confirmée à l'exploration.

4° L'ELÉMENT FAMILIAL A UNE GRANDE VALEUR.

Si l'enquête est facile chez les enfants, elle reste délicate chez l'adulte où le diagnostic se contente d'un faisceau d'arguments restreints du fait de la disparition des signes métaphysaires.

Cette investigation oriente le plus souvent vers la notion d'affection génétique à transmission autosomique dominante, dans la forme habituelle. Mais on connaît des cas certains de transmission récessive.

Néanmoins, cet élément peut faire défaut dans les quelques cas sporadiques de la forme SCHMID, et dans tous les cas connus actuellement de la forme JANSEN.

Le diagnostic différentiel.

L'erreur habituelle consiste plutôt à méconnaître la dysostose métaphysaire qu'à l'envisager à tort. Deux groupes d'affection se discutent :

— les rachistimes, surtout le rachitisme vitamino-résistant essentiel ;

— les chondrodystrophies.

1° LES RACHITISMES.

C'est l'erreur la plus courante.

a) *Le rachitisme carentiel :*

Est habituellement évoqué chez le nourrisson, les signes radiologiques sont voisins mais curables aux doses habituelles de vitamine D.

b) *Les rachitismes vitamino-résistants secondaires :*

Sont assez facilement éliminés du fait de l'absence :

— de troubles de l'absorption intestinale ;

— de néphropathies (acidoses hyperchlorémiques, syndrome de DE TONI-DEBRÉ-FANCONI et, en particulier, cystinose) ;

— d'une aphosphotasie, ou d'une hypophosphatasie tardive avec présence de phospho-éthanolamine dans les urines.

c) *C'est le rachistisme vitamino-résistant essentiel* qui pose les problèmes les plus délicats.

— Il se voit également chez l'enfant.

— Il peut avoir un caractère familial : transmission dominante liée au sexe, les pères ne transmettant la maladie qu'aux filles ; mais aussi transmission dominante autosomique, et indubitablement il existe aussi des cas sporadiques.

— Il a en commun avec la dysostose métaphysaire : l'insuffisance de taille, les nouures métaphysaires, les déformations osseuses, la coxa vara. De même, radiologiquement : la métaphyse est élargie, sa ligne bordante irrégulière, le cartilage de conjugaison est large, il existe des déviations axiales.

— Mais, dans les rachitismes vitamino-résistants, les radiographies mettent également en évidence : les becs métaphysaires (inconstants), des anomalies de la trame osseuse : aspect lâche, à larges mailles, grillagé, vermoulu, avec parfois déminéralisation diaphysaire ; tandis que, dans la dysostose, la métaphyse est dense, la diaphyse est normalement minéralisée.

— Biologiquement, la présence d'hypophosphatémie est un excellent signe différentiel, mais elle peut être absente (observation de Lelong). En outre, le taux élevé des phosphatases, la clearance élevée du phosphore, la calciurie faible et la phosphaturie normale ou diminuée, l'épreuve de perfusion calcique contribuent à lever définitivement les doutes.

On comprend ainsi qu'en de telles conditions certains auteurs aient été amenés à essayer un traitement intensif à la vitamine D à titre diagnostic, sans effet dans la dysostose métaphysaire. Les risques auxquels on s'expose avec une telle épreuve obligent à une surveillance clinique et biologique très étroite. Mais cette épreuve ne saurait être un argument de diagnostic.

2° Les autres chondrodystrophies.

Ce sont essentiellement celles qui altèrent la métaphyse qui peuvent être mises en discussion devant une dysostose métaphysaire.

a) *L'achondroplasie* est volontiers évoquée chez ces enfants du fait du nanisme micromélique et de l'aspect volumineux de la tête. Mais, cliniquement : le faciès de l'achondroplase est évocateur : prognatie, aplatissement de la racine du nez, saillie des bosses frontales et pariétales,

macrocéphalie par rapport à l'âge ; les déformations des mains en trident peuvent être discrètes. Leur aspect radiologique est différent avec : brièveté des diaphyses, cartilage de conjugaison en accent circonflexe au niveau de l'extrémité inférieure du fémur. En outre, les lésions sont plus diffuses, n'épargnant ni les extrémités, ni la colonne, ni surtout le crâne avec ses modifications de la voûte : réalisant une brachycéphalie ; de la base, raccourcie avec fermeture de l'angle basal.

b) *Les dysplasies spondylo-épiphysaires* (maladie de Morquio, dysplasie polyépiphysaire, dysplasie polyépiphysaire tardive) sont faciles à éliminer du fait de l'atteinte élective des noyaux osseux du carpe et du tarse, des vertèbres et des noyaux épiphysaires.

c) *La dyschondroplasie d'*Ollier ou chondromatose multiple peut être évoquée devant une forme Jansen. Mais les chondromes, localisés surtout aux métaphyses qu'ils boursouflent, dessinent des plages claires, à limites nettes, ovalaires ou polycycliques, allongées selon l'axe de l'os. Avec la croissance, ils tendent à se déplacer vers la diaphyse sans régression. Ils sont surtout disposés de façon anarchique et asymétrique. Le cartilage de conjugaison n'est pas élargi.

X. — TRAITEMENT.

I. — On été tentées essentiellement DEUX THÉRAPEUTIQUES MÉDICAMENTEUSES.

La vitamine D.

PETERSON [36] a obtenu un plein succès avec un traitement de dix mois à raison de 72.000 u. par jour de vitamine D et deux améliorations après quatre semaines de traitement.

Tous les auteurs, PETERSON mis à part, s'accordent cependant pour reconnaître l'inutilité de la vitamine D, sinon même ses dangers. EVANS et CAFFEY [11], DAESHNER [6], STICKLER [46], SCHMIDT [39], DENT [9] et ROSENBLOOM [50] font état du traitement à la vitamine D à des doses allant de 5.000 à 200.000 unités par jour pendant une durée de trois à seize mois, suspendu soit du fait de manifestations cliniques ou biologiques d'hypervitaminose D, soit du fait de l'inefficacité du traitement.

La cortisone.

DENT [9], observation 4, du fait de l'amélioration rapide observée avec l'immobilisation chez trois autres malades, essaie la cortisone aux doses de 50 milligrammes par jour pendant trois semaines, et 25 milligrammes par jour pendant deux mois sans aucun résultat.

II. — CONDUITE THÉRAPEUTIQUE.

La plupart des auteurs s'accordent sur deux points :

— l'amélioration avec l'immobilisation ;

— l'ostéotomie correctrice en cas de déformations graves.

L'immobilisation ne saurait être envisagée, mais le meilleur conseil que l'on puisse donner est d'éviter la fatigue, le surmenage, la station debout prolongée et les marches de longue durée.

L'indication d'intervention est fonction de l'importance des déformations axiales, justifiant la correction d'une coxa vara pour prévenir une coxarthrose [48]. Le problème est celui de la date de l'intervention.

Soit l'indication est posée au cours de l'enfance du fait de déformations majeures perturbant gravement la station débout et la marche (Rosenbloom [50]) ;

Soit au cours de l'enfance les déformations sont bien supportées et sont même susceptibles de s'améliorer (Rosenbloom [50]), nous pensons alors qu'il est préférable d'attendre l'âge où les cartilages de conjugaison seront soudés et les déformations stabilisées, pour entreprendre un geste opératoire.

CONCLUSIONS

L'observation d'un cas de dysostose métaphysaire nous a conduit à une revue générale des publications concernant l'affection. Vingt-cinq publications font état de trente-cinq cas soit familiaux, soit sporadiques, nous permettant de regrouper quatre-vingt-quatre malades adultes et enfants et d'analyser les caractères de l'affection. Nous regroupons ainsi trente-deux cas (y compris le nôtre) dans la forme Schmid, la plus fréquente, et quatre cas publiés, deux connus non publiés dans la forme Jansen.

Cette chondrodystrophie se présente volontiers comme une affection génotypique à transmission habituellement dominante autosomique, mais aussi récessive ainsi que sporadique. Tous les cas connus de la forme Jansen sont sporadiques. On retiendra sa fréquence relative dans certains milieux ethniques : les Amish originaires de Hollande et d'Allemagne.

Cliniquement, c'est un retard de taille pouvant confiner au nanisme micromélique, avec des déformations de type rachitique : nouures métaphysaires, incurvation des membres inférieurs, et souvent une démarche dandinante, plus rarement une gêne majeure à la marche. L'examen radiologique précise : l'élargissement des métaphyses, leur limite irrégulière, leur aspect non homogène densifié. Le cartilage de conjugaison est irrégulièrement élargi. Les épiphyses et les diaphyses sont normales. La coxa vara inconstante est un excellent signe. Dans la forme Jansen, les lésions sont majeures, l'élargissement métaphysaire réalise un renflement en massue.

Sont également à noter des signes inconstants : cheveux fins clairsemés, absence de sourcils, ongles courts qui ne se verraient que dans les formes récessives ; cataracte, palais ogival, fissure palatine à rechercher chez tous les membres mêmes sains d'une famille.

L'évolution se fait vers un adulte de petite taille ou même un nain, tandis que, radiologiquement, la soudure des cartilages de conjugaison efface les lésions métaphysaires, seul persiste un os quelque peu trapu, plus ou moins incurvé, la coxa vara bien que inconstante étant un excellent signe rétrospectif. Dans la forme Jansen, la déformation en haltère est très évocatrice.

L'histologie montre des cellules cartilagineuses d'aspect normal, mais assemblées en amas arrondis ou ovalaires désordonnés ; la substance fondamentale, normale dans la forme Schmid, présente des modifications d'affinité tinctoriale dans la forme Jansen. Il n'existe ni ostéite fibreuse, ni excès de tissu spongioïde.

Aucune cause connue ne permet d'expliquer le mécanisme intime de cette dysplasie du cartilage de croissance. Les facteurs mécaniques conditionnent, dans une certaine mesure, les déformations axiales des membres.

L'affection, strictement métaphysaire, semble bien réaliser une entité au sein des chondrodystrophies génotypiques et, selon son intensité, nous distinguerons la forme Jansen et la forme Schmid. Le problème reste posé entre les formes dominantes et les formes récessives.

Le diagnostic est avant tout d'ordre positif, les lésions sont strictement métaphysaires et l'on retiendra l'aspect dense de la métaphyse, qui écarte l'hypothèse d'un rachitisme, tandis que les examens biologiques sont normaux.

A l'heure actuelle, la dysostose métaphysaire ne justifie aucune thérapeutique médicamenteuse. On conseillera une

activité modérée. L'intensité des déformations et des troubles qu'elle entraîne conditionnent la discussion d'une intervention correctrice, soit au cours de l'enfance en cas de gêne fonctionnelle majeure, soit à l'âge adulte lorsque la soudure des cartilages de conjugaison a stabilisé les lésions.

Vu :

Le Doyen,
J.-F. CIER.

Le Président de la thèse,
Professeur JEUNE.

Vu et permis d'imprimer :

Lyon, le 13 octobre 1965.

Le Recteur,
Président du Conseil de l'Université,
P. LOUIS.

BIBLIOGRAPHIE

[1] Bouissou (H.) et Gay (R.). — A propos d'un cas de maladie de Morquio (cas familial). *Arch. Franç. de Péd.*, 1956, **13,** p. 919.

[2] Canlorbe (P.), Schoiler (R.) et Borniche (P.). — Etude clinique de la morphologie et de la croissance. *La Médecine infantile*, 1965, **65,**

[3] Cameron (J.-A.-P.), Young (W.-B.) and Sissons (H.-A.). — Metaphyseal dysostosis. Report of a case. *J. Bone and Joint Surg.*, 1954, **36 B,** p. 622.

[4] Catel (W.). — Differential diagnotische symptomatologie von krankeiten des kinderalters. *Georg Thieme Verlag.*, Stuttgart, 1951. pp. 35-36.

[5] Chery (H.). — L'offensive des sectes. Les éditions du Cerf. 3me édition, 1961, pp. 58-60.

[6] Daeschner (C.-W.), Singleton (E.-B.), Hill (L.-L.) and Dodge (W.-F.). — Metaphyseal dysostosis. *J. Pediat.*, 1960, **57,** 6, p. 844-854.

[7] Debré (R.) et Lelong (M.). — La dysostose métaphysaire. Pédiatrie, Tome II, Flammarion, p. 1.242 ; par P. Maroteaux.

[8] Debré (R.). — La dysostose métaphysaire. *Journées de Pédiatrie*, 1964, pp. 183-184 ; par P. Maroteaux.

[9] Dent (C.-E.) and Normand (I.-C.-S.). — Metaphyseal dysostosis, typ Schmid. *Arch. Dis. Child.*, 1964. **39,** pp. 444-454.

[10] De Toni (E.). — Su di un caso die malattia di Schmid (Disostosi metaphysaria). *Minerva Pediatrica*, 1960, **12,** 40, pp. 1.196-1.203.

[11] Evans (R.) and Caffey (J.). — Metaphyseal dysostosis ressembling vitamin D refractory rickets. *Am. J. Dis. Ch.*, 1958, **6,** pp. 640-648.

[12] Fairbankt (T.). — Metaphyseal dysostosis in An Atlas of general affecty of the skelaton, p. 85. Livingstone Edinburg, 1951.

[13] Fairbankt (T.). — Dyschondroplasia : metaphyseal dysostosis. *J. Bone and Joint Surg.*, 1948, **30 B,** 689-708.

[14] François (R.) et Gilly (R.). — Diagnostic et traitement des retards de croissance. *Cahiers Médicaux Lyonnais*, 1963, **39,** 4, pp. 377-397.

[15] Frederich (A.). — Les rachitismes vitamino-résistants. *Cahiers Médicaux Lyonnais*, 1963, **39,** 4, pp. 425-437.

[16] Freycon (F.) et Freycon (M.-T.). — La dysostose métaphysaire. *Pédiatrie*, 1963, **18**, pp. 733-735.

[17] Guy (E.). — Dysostose métaphysaire de Murk Jansen. E.M.C. Radiodiagnostic II, F 31.133, B 50, p. 1.

[18] Guy (E.). — Diagnostic d'une dystrophie du squelette. E.M.C. Radiodiagnostic II, F 31.132, A 10, p. 1.

[19] Gram (P.-B.), Flemming (J.-L.), Frame (B.) and Fine (G.). — Metaphyseal chondrodysplasie of Jansen. *J. Bone and Joint Surg.*, 1959, **41 A**, pp. 951-959.

[20] Hühne (T.) und Schonfeld (H.). — Uber eine eigenartige symetrische Erkrankrug der Epi. und Metaphysens eines 5 Jahrigen knaben. *Zeitchrift für chirurgie*, 1929, **213**, pp. 73-89.

[21] Jansen (M.). — Uber atypische Chondrodystrophie (Achondroplasie) and über eine noch nicht beschriebene angeborene Wachestumstörung. *Zeitchrift Orthopäd. Chir.*, 1934, **61**, pp. 253-286.

[22] Kozlowski (K.) ans Zychowicz (C.). — Metaphyseal dysostosis of a mixed type in a female child. *J. of Roentgenology Radiumtherapy and nuclear medicine*, 1962, **88**, pp. 443-449.

[23] Kozlowski (K.). — Metaphyseal dysostosis. Report of five familial and two sporadic cases of a mild type. *Am. J. Roentg.*, 1964, **91**, pp. 629-932.

[24] Lamy (M.) et Maroteaux (P.). — Les chondrodystrophies génotypiques *L'Expansion Scientifique Française*, Paris, 1960, pp. 74-77.

[25] Lefebvre (J.) et Savart (P.). — Les angulations anormales du genou. E.M.C. Radiodiagnostic II, 31.105, E 10, p. 1.

[26] Lefebvre (J.). — Les maladies osseuses constitutionnelles. III. — Les dysplasies spondylo - épiphyso - métaphysaires. *Revue du Rhumatisme*, 1964, **31**, pp. 753-759.

[27] Lenz (R.). — Hereditary metaphyseal dysostosis. *Am. J. Roentg.*, 1956, **76**, pp. 569-575.

[28] Mac Kusick (V.-A.). — Dysostose métaphysaire et modification du cheveu. Un nouveau (?) syndrome de transmission autosomique récessive. *La Presse Médicale*, 1964, **72**, pp. 907-909.

[29] Mac Kusick. — Metaphyseal dysostosis and thin hair. A new recessivly inherited syndrome. *The Lancet*, 1964, **1**, pp. 832-839.

[30] Maroteaux (P.) et Lamy (M.). — La dysostose métaphysaire. *Sem. Hôp. Paris*, 1958, **34**, pp. 1.729-1.735.

[31] Maroteaux (P.), Savart (P.), Lefebvre (J.) et Royer (P.). — Les formes partielles de la dysostose métaphysaire. *La Presse Médicale*, 1963, **71**, 30, pp. 1.523-1.525.

[32] Maroteaux (P.). — Les maladies osseuses constitutionnelles. II. — Essai de classification. *Revue du Rhumatisme*, 1964, **31**, (10), pp. 611-613.

[33] Miller (S.-M.) and Paul (L.-M.). — Roentgers observation in familial metaphyseal dysostosis.

[34] Muller (G.-M.) et Sissons (H.-A.). — A case of renal rickets simulating « Metaphyseal dysostosis ». *J. of Bone and Joint Surg.*, 1951, **33 B,** pp. 231-239.

[35] Niehroff (M.) und Hubner (O.). — Familiäre systemisierte enchondrale Dysostose bei 3 Gewistern. *Zeitch fur kinderch.*, 1956, **78,** pp. 497-521.

[36] Peterson (J.-C.). — Metaphyseal dysostosis : Questionably a form of vitamine D resistant rickets. *J. of Ped.*, 1962, **60,** 5, pp. 656-663.

[37] Royer (P.) et Masse (N.-P.). — Troubles de la croissance staturale. E.M.C. *Pédiatrie*, 12, 1960, 4.005, A 10.

[38] Schmid (F.). — Beitrag zur Dysostosis enchondralis metaphysaria. *Monatsschr. Kinderhk.*, 1949, **97,** 9, pp. 393-397.

[39] Schmidt (B.-J.), Beçak (W.), Beçak (M.-L.), Soibelman (I.), De Silva Queiroz (A.), Lorga (A.-P.), Secaf (F.), Antonio (C.-F.) and De Andrade Carvahlo (A.). — Metaphyseal dysostosis. *J. Pediat.*, 1963, **63,** 1, pp. 106-112.

[40] Spahr (A.) et Spahr-Hartmann (I.). — Dysostose métaphysaire familiale, étude de 4 cas dans une fratrie. *Helv. Paed. Acta*, 1961, **16,** 5-6, pp. 996-1.004.

[41] Schleger (K.-F.). — Manuel d'orthopédie. Le membre inférieur. Thieme Editeur, Stuttgart.

[42] Sear (H.-R.). — Congenital bone dystrophies and their correlations. *Journal of the Faculty of Radiologist*, 1953, **4,** pp. 221-234.

[43] Sempe (M.). — Surveillance de la croissance de l'enfant. Références pratiques. *Le Concours Médical*, 1964, supplément au n° 43.

[44] Serre (H.), Picard (J.-J.), Jaulmes (F.), Barjon (Mme Cl.), Simon (L.) et Ciurana (A.). — Une forme nouvelle de chondrodystrophie génotypique : la dysostose métaphysaire, à propos de deux cas dans une même fratrie. *Montpellier Méd.*, 1961, **104,** pp. 43-44.

[45] Serre (H.), Picard (J.), Barjon (Mme Cl.) et Simon (L.). — Deux observations de dysostose métaphysaire familiale. *La Presse Médicale*, 1964, **72,** 43, p. 2.554.

[46] Stickler (G.-B.), Maher (F.-T.), Hunt (J.-C.), Burke (E.-C.) and Rosevear (J.-W.). — Familial bone disease resembling rickets (Hereditary matephyseal dysostosis). *J. of Pediatrics*, 1962, **29,** 6, pp. 996-1.004.

[47] Vaan-Drager (K.). — Metaphysaire dysostosis. *Ned. T. Geneesk.*, 1960, **104,** pp. 547-552.

[48] Vignon (G.). — La coxarthrose. *Cahiers Médicaux Lyonnais*, 1964, **40,** 7, pp. 535-552.

[49] Weil (S.). — Die metaphysären Dysostosen. *Zeitch fur Orthopäd.*, 1957, 89, pp. 1-16.

[50] Rosenbloom (A.-L.) and Smith (D.-W.). — The natural history of metaphyseal dysostosis. *The Journal of Pediatrics*, 1965, **66**, 5, pp. 857-868.

[51] Serre (H.), Picard (J.-J.), Barjon (Mme Cl.) et Simon (L.). — Deux observations de dysostose métaphysaire familiale. *Archives Françaises de Pédiatrie*, 1965, **22**, 7, pp. 845-854.

TABLE DES MATIERES

I. — Introduction 15

II. — Les observations 17

A. — Observation personnelle 17

B. — Observations de la littérature 39

III. — Historique 67

IV. — Conditions étiologiques 69

V. — Etude clinique 77

VI. — Anatomie pathologique 95

VII. — Pathogénie. — Physiopathologie 99

VIII. — Nosologie 103

IX. — Diagnostic 107

X. — Traitement 113

Conclusions 115

Bibliographie 117